emergencias 1999;11:435-437

Nota Clínica

Infarto de miocardio por anafilaxia a veneno de himenóptero

V. E. Merlo González, F. Árbol Linde, G. Maldonado*, F. Marcos*, P. López Onega
UNIDAD DE CUIDADOS INTENSIVOS. SERVICIO DE MEDICINA INTERNA*. HOSPITAL "NUESTRA SEÑORA DEL PRADO". TALAVERA DE LA REINA (TOLEDO).

RESUMEN

Se presenta un enfermo con un infarto agudo de miocardio (IAM) en relación temporal con la picadura múltiple por avispas tras lo que presentó un cuadro de anafilaxia y posteriormente un IAM, con buena evolución tras ser tratado con fibrinolíticos. Se discute el mecanismo de producción de un IAM en el seno de una reacción anafiláctica y se concluye en la necesidad de incluir ésta entre las causas de IAM, y de prolongar la observación de un enfermo con reacciones anafilácticas y factores de riesgo de cardiopatía isquémica.

Palabras Clave: *Anafilaxia. Infarto agudo de miocardio. Picadura de himenóptero.*

ABSTRACT

Myocardial infarction due to anaphylaxis from hymenoptera bite

A patient suffering from acute myocardial infarction (AMI) related in time to multiple wasp stings after which he presented an anaphylaxis picture and AMI and whose evolution was good after treatment with fibrinolytics is presented. The AMI production mechanism from an anaphylactic reaction is discussed and the need to include this among the causes of AMI and to prolong the observation of a patient with anaphylactic reactions and ischemic cardiopathy risk factors is concluded.

Key Words: *Anaphylaxis. Acute myocardial infarction. Hymenoptera sting.*

INTRODUCCIÓN

La aterosclerosis es la causa más frecuente de infarto agudo de miocardio (IAM). No obstante, existen numerosos procesos que a veces afectan a las arterias coronarias y causan un IAM como son la embolia, traumatismos, enfermedades virales, enfermedades inflamatorias, arteritis de Takayasu, etcétera[1]. El IAM se ha descrito como una manifestación de anafilaxia tras la administración de hidrocortisona, naproxeno[2] y contraste iodado, así como tras la picadura de insectos (avispas, abejas)[3]. Se realizó una búsqueda bibliográfica de los últimos 10 años en MEDLINE, usando como palabras clave infarto, anafilaxia, avispa. Hemos encontrado en la literatura muy pocos casos de IAM asociado a anafilaxia por himenóptero[3,4]. Presentamos un caso.

CASO CLÍNICO

Varón de 65 años, fumador de 20 cigarrillos/día como único factor de riesgo coronario. El día del ingreso sufrió múltiples picaduras de avispas presentando lesiones eritematosas pruriginosas. A los 10 minutos acudió a su centro de salud, donde se trató con 80 mg de metilprednisolona y 5 mg de dexclorfeniramina intramuscular. Diez minutos más trade comenzaba con disnea con sibilancias a la auscultación pulmonar y TA de 90/65 mmHg, por lo que fue tratado con 1 mg de adrenalina subcutánea, desapareciendo la sintomatología a los 20 minutos, motivo por el cual fue dado de alta a su domicilio. A las 2 horas comenzaba con dolor retroesternal y malestar general. Un electrocardiograma (Fig. 1) mostró elevación del segmento ST en II, III y aVF. Tras administrarle 125 mg de AAS y nitroglicerina sublingual era remitido a nuestro hospital, ingresando en la unidad de cuidados intensivos a los 45 minutos del inicio del dolor. A la exploración presentaba TA 130/90 mmHg, Fc 81 ppm; ACP: normal. Dada la persistencia del dolor y los cambios electrocardiográficos se realizó fibrinólisis con rtPA, quedando asintomático. Un segundo ECG mostró onda Q en II, III, aVF. Las enzimas cardíacas se elevaron hasta un pico máximo con creatinfosfoquinasa de 2720 U/l (MB 456~17%).

Correspondencia: Victoria Eugenia Merlo González. C/ Fereluz, n.º 26-2ºB. 28039 Madrid.

Fecha de recepción: 28-7-1999
Fecha de aceptación: 2-12-1999

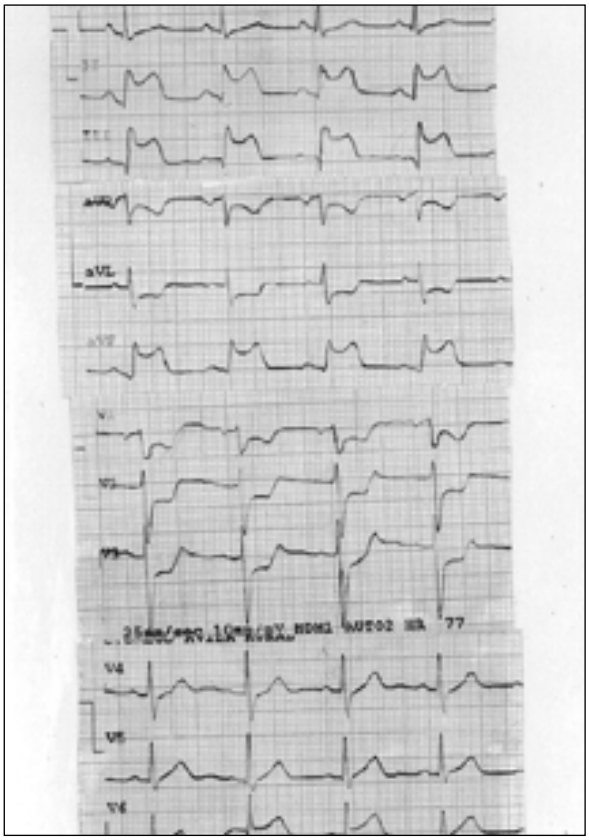

Figura 1. ECG al ingreso con elevación del ST de más de 2 mm en II, III y aVF.

Posteriormente, el paciente evolucionó favorablemente. Un ecocardiograma fue normal, no mostrando alteraciones segmentarias de la contractilidad. El paciente rechazó la realización de una coronariografía.

DISCUSIÓN

Los himenópteros (abejas, avispas, hormigas) son los únicos insectos que pican activamente[5]. Las reacciones clínicas a las picaduras de insectos van desde una reacción normal, consistente en dolor, eritema y edema local, hasta la anafilaxia, pasando por las reacciones locales grandes, reacciones tóxicas por múltiples picaduras y reacciones raras como vasculitis, neuritis y encefalitis[5].

La anafilaxia es la reacción alérgica más grave. Puede ocurrir a cualquier edad. Muchas muertes debidas a ella son en adultos. La presencia de enfermedad cardiovascular u otras patologías pueden ser responsables de su incidencia, debido a la menor tolerancia a los cambios fisiológicos y bioquímicos[5,6]. Cuando se produce un cuadro clínico idéntico a las reacciones anafilácticas y no puede demostrarse la participación de anticuerpos IgE se dice que existe una reacción anafilactoide[5,6,8].

Los factores esenciales para el diagnóstico de anafilaxia a himenópteros son: 1. Signos y síntomas de anafilaxia aguda, 2. Historia o evidencia clínica de envenenamiento por especies de himenópteros, y 3. Demostración de anticuerpos IgE específicos para el veneno del insecto productor de la picadura[5]. Nuestro caso presenta los dos primeros requisitos, no disponiendo del tercero, si bien las reacciones sistémicas a himenópteros descritas en la literatura médica son mediadas por IgE. Entre un 0,5 y un 4% de la población experimenta una reacción sistémica ante la picadura de un himenóptero[5,6,8,9]. Esta reacción puede ser leve en 1:200; severa 1:2000, siendo la causa de más de 40 muertes al año[5].

La fisiopatología del shock anafiláctico está bien documentada, siendo atribuido a una vasodilatación periférica intensa junto a un aumento de la permeabilidad vascular con salida de plasma fuera del lecho vascular[4,6,7,8]. La severidad y retraso en la aparición de la reacción anafiláctica depende de la sensibilidad del paciente, de la cantidad, vía de administración del alergeno, así como de la localización de la picadura del himenóptero[4,6,7]. El infarto de miocardio ha sido descrito en la anafilaxia[2,7,8,10,12], si bien los casos descritos en relación con las picaduras de himenópteros son anecdóticos[3,4]. Se han propuesto diferentes mecanismos fisiológicos para explicar la relación entre anafilaxia e IAM:

1. *Hipotensión sistémica severa y prolongada.* En pacientes con enfermedad coronaria, cualquier hipotensión puede comprometer el flujo arterial distal y producir isquemia miocárdica[3,6,8,12]. En pacientes con coronarias normales este mecanismo puede sobreañadirse al espasmo arterial[4].

2. *Espasmo coronario.* El veneno de los himenópteros contiene péptidos vasoactivos inflamatorios y trombogénicos, así como aminas (histamina, serotonina, noradrenalina, bradiquinina, leucotrienos y tromboxanos) y proteínas alergénicas (fosfolipasas, hialuronidasas, fosfatasas ácidas y melitina)[3,4,11]. Las proteínas alergénicas producen, por sí mismas, liberación de mediadores endógenos de inflamación. Casi todas estas sustancias liberadas tras la picadura de avispa producen espasmo coronario[2-4]. Este mecanismo de IAM es el más aceptado, habiéndose documentado varios casos de IAM relacionados con anafilaxia en pacientes con coronarias angiográficamente normales[2-4]. El vasoespasmo localizado en una lesión aterosclerótica puede producir disrupción de la placa y agregación plaquetaria, lo cual puede producir isquemia miocárdica por oclusión[12].

3. *Estrés psicológico,* ocasionado por una reacción anafiláctica generalizada. El estrés puede producir una descarga adrenérgica, lo cual puede alterar la vasomotricidad coronaria y producir un síndrome coronario agudo[4].

4. La *adrenalina* es el tratamiento de elección de las reacciones anafilácticas y produce un enlentecimiento del flujo coronario que puede dar lugar a trombosis como se ha demostrado en animales y humanos[5]. Además la adrenalina exógena puede agravar el vasoespasmo coronario inducido por los marcadores de inflamación y la adrenalina endógena[3].

En nuestro enfermo existe una relación temporal, que no parece debida al azar, entre la picadura por avispa y el IAM, ya que transcurrieron menos de tres horas entre ambos hechos. El mecanismo no puede ser claramente definido, pero es probable que fuera el vasoespasmo coronario inducido por los mediadores hormonales liberados y agravado por la adrenalina exógena y el estrés psicológico por la reacción anafiláctica. La trombosis también podría jugar un papel, ya que tras la administración de trombolíticos mejoró el ECG y la clínica, lo cual sugiere la disolución de un trombo.

La anafilaxia es una emergencia médica que requiere un diagnóstico rápido. La adrenalina es el tratamiento de elección de la anafilaxia. La vía de administración puede ser subcutánea o intravenosa. Se ha especulado si se deberían usar dosis más bajas de adrenalina en pacientes con factores de riesgo coronario, como nuestro caso, pero no existen estudios. Puede ocurrir que con menores dosis de adrenalina disminuya la intensidad del vasoespasmo, pero también puede ser insuficiente para la anafilaxia[9]. Otras alternativas para prevenir la anafilaxia pueden ser la adrenalina inhalada, usar dosis adecuadas de corticoides, efedrina oral o hidroxizina[9]. La administración de antihistamínicos también resulta provechosa; el más utilizado es la difenhidramina[5-8].

Por tanto, podemos concluir que la anafilaxia por picadura de avispa debería añadirse a la lista de causas de IAM. Si el paciente tiene factores de riesgo coronario debe permanecer un mayor tiempo en observación, especialmente si presenta síntomas de anafilaxia severa como es el broncoespasmo.

BIBLIOGRAFÍA

1- Pasternak RC, Braunwald E, Sobel BE. Infarto agudo de miocardio. En: Braunwald E. Tratado de cardiología. 4ª ed. Madrid. Interamericana McGraw-Hill, 1992;1342-43.

2- Cisteró A, Urías S, Guindo J, Lleonart R, García-Moll M, Geli A, et al. Coronary artery spasm and acute myocardial infarction in naproxen-associated anaphylactic reaction. Allergy 1992;47: 576-8.

3- Wagdi P, Mehan VK, Bürgi H, Salzmann CH. Acute myocardial infarction after wasp stings in a patient with normal coronary arteries. Am Heart J 1994;128:820-3.

4- Massing JL, Bentz MH, Schlesser P, Dumitru C, Louis JP. Infarctus du myocare consécutif à une piqûre d'abeille. Ann Cardiol Angélol 1997;46: 311-5.

5- Reisman RE. Stinging insect allergy. Med Clin North Am 1992;76:883-93.

6- Stafford Ch T. Life threatening allergic reactions. Anticipating and preparing are the best defenses. Postgr Med 1989;86:235-45.

7- Bochner BS, Lichtenstein LM: Anaphylaxis. N Engl J Med 1991;324: 1785-90.

8- Prescott T, Kaliner MA. Anaphylaxis. Med Clin North Am 1992;76:841-55.

9- Corren J, Shocket AL. Anaphylaxis. A preventable emergency. Postgrad Med 1990;87:167-77.

10- Saff R, Nahhas A, Fink JN. Myocardial infarction induced by coronary vasospasm after self-administration of epinephrie. Ann Allergy 1993;70:396-98.

11- Shirley LR. Stinging Insects. En: Haddad LM, Winchester JF, eds. Clinical management of poisoning and drug overdose, 2ª ed. Philadelphia. WB Saunders, 1990;570-80.

12- Salgado J, Penas M, Vázquez N, López MR, Alemparte E, Castro A. Infarto agudo de miocardio tras reacción anafiláctica por amoxicilina. Rev Esp Cardiol 1999;52:622-4.