emergencias 2000;12:S35-S41

Tratamiento del herpes zoster y manejo en Urgencias

Manuel S. Moya Mir
COORDINADOR DE URGENCIAS. CLÍNICA PUERTA DE HIERRO. MADRID.
PROFESOR ASOCIADO DEL DEPARTAMENTO DE MEDICINA DE LA UNIVERSIDAD AUTÓNOMA DE MADRID.

RESUMEN

Se hace una revisión crítica del tratamiento del herpes zoster y de su manejo en urgencias. Los objetivos del tratamiento son: 1) Aliviar los síntomas de la fase aguda; 2) Acortar la duración de esta fase; 3) Prevenir la aparición de complicaciones, en especial la neuralgia postherpética; 4) Tratar las complicaciones, cuando aparecen y 5) Evitar el contagio. La decisión fundamental que hay que tomar es si se deben dar o no antivirales orales (famciclovir, valaciclovir o aciclovir). Deben darse cuando el enfermo tiene más de 55 años, cuando hay dolor intenso en la fase aguda, cuando tiene inmunodepresión moderada, y cuando existen complicaciones óticas u oculares. En los dos primeros casos famciclovir 250 mg cada 8 horas o famciclovir 750 mg cada 24 horas y valaciclovir 1.000 mg cada 8 horas son las alternativas con una posología más cómoda. Los corticoides también son útiles para acortar la duración de la fase aguda y la intensidad del dolor. Debe administrarse aciclovir intravenoso en caso de complicaciones neurológicas (diferentes de neuralgia posherpética), viscerales o diseminación cutánea y en la inmunodepresión grave.

Palabras Clave: *Zoster. Herpes zoster. Aciclovir. Famciclovir. Valaciclovir. Antivirales.*

ABSTRACT

Therapy of herpes zoster and Emergency Clinic management

The author critically reviews the therapy of herpes zoster and its management in the Emergency Clinic setting. The aims of the therapeutic measures are: (1) to alleviate the symptoms of the acute phase; (2) to shorten the duration of that phase; (3) to prevent the apparition of complications, and particularly of postherpetic neuralgia; (4) to treat the complications when they appear, and (5) to prevent contagion. The main decision to be made is whether or not to use oral antiviral agents (famcyclovir, valacyclovir, and acyclovir). These should be used when the patient is over 55 years of age, when there is moderate immunodepresion, when there is intense pain in the acute phase and when otic or ocular complications arise. The alternatives with the most comfortable schedules for the first two situations are famcyclovir 250 mg q. 8 h., valacyclovir 1000 mg q. 8 h., or famcyclovir 750 mg q. d. Corticosteroids are also useful for shortening the duration of the acute phase and reducing the intensity of pain. Intravenous acyclovir should be given in the case of neurological complications, cutaneous dissemination or severe immunodepression.

Key Words: *Zoster. Herpes zoster. Acyclovir. Famcyclovir. Valacyclovir. Antiviral.*

El tratamiento del herpes zoster ha sido objeto de amplios debates y han existido múltiples variedades terapéuticas con una eficacia muy dudosa hasta la aparición de los antivirales orales que han cambiado, en gran parte, las actitudes terapéuticas que, en muchas ocasiones, se reducen a decidir si se deben dar o no antivirales por vía sistémica. De cualquier forma, gran parte de las pautas de tratamiento actuales son el resultado de reuniones de consenso, ya que no existen suficientes estudios adecuadamente estratificados y con un nivel de evidencia I que permitan hacer unas recomendaciones irrebatibles. Esto es debido a la relativamente pequeña incidencia de la enfermedad y a que frecuentemente el paciente no acude a la consulta por este motivo, que considera poco importante, si no aparecen complicaciones. Por ello los estudios, especialmente los encaminados a comprobar la eficacia de un fármaco en la modificación de la enfermedad, necesitan mucho tiempo para recoger un número suficiente de casos. Las recomendaciones que aquí hagamos se basan en estudios con un nivel de evidencia I o II (Tabla 1)[1] y en los casos en los que no exista suficiente evidencia lo indicaremos. Los objetivos del tratamiento del herpes zoster son cinco:

Correspondencia: Manuel S. Moya Mir. Servicio de Urgencias. Clínica Puerta de Hierro. C/ San Martín de Porres, 4. 28039 Madrid.

TABLA 1. Recomendaciones basadas en las pruebas

Nivel de Evidencia

Nivel I: metaanálisis de ensayos controlados y aleatorios y/o ensayos controlados y aleatorios de muestra grande.

Nivel II: ensayos controlados y aleatorios de muestra pequeña y/o ensayos prospectivos controlados no aleatorios y/o estudios de cohorte y/o estudios de casos y controles aleatorios.

Nivel III: Estudios de casos y controles no aleatorios.

Nivel IV: Series clínicas no controladas.

Nivel V: Opiniones de expertos y/o conferencias de consenso y/o casos anecdóticos.

Grados de Recomendación

Recomendación A: Se basa en un trabajo del nivel I (preferiblemente más de uno).

Recomendación B: Se basa en un trabajo del nivel II.

Recomendación C: Se basa en trabajos de nivel III, IV o V.

1.- Tratar la sintomatología de la fase aguda y especialmente el dolor.

2.- Acortar la duración de la fase aguda.

3.- Prevenir la aparición de complicaciones, sobre todo la más frecuente: la neuralgia postherpética.

4.- Tratar las complicaciones cuando éstas se presentan.

5.- Evitar el contagio de la enfermedad.

TRATAR LA SINTOMATOLOGÍA EN LA FASE AGUDA

El dolor es el síntoma más frecuente y el que más a menudo obliga a un tratamiento. Existe una tendencia a tratar este dolor de una forma insuficiente[2]. En jóvenes el dolor suele ser poco intenso y en ellos suele ser suficiente un analgésico como paracetamol o un antiinflamatorio no esteroideo (AINE) por vía oral. Si ello no es suficiente se puede añadir codeína o cambiar a metimazol o tramadol oral o parenteral. En un tercer escalón habrá que utilizar opiáceos más potentes como morfina o meperidina, asociados o no a un AINE. Si el dolor es intenso debe plantearse siempre la asociación de un antiviral oral[3] que acorta la duración de la fase aguda[4-8]. Los corticoides también acortan esta fase y alivian el dolor[9,10]. Si se utilizan es recomendable asociar un antiviral oral por el riesgo de que exista una diseminación. En personas mayores de 55 años no hay que debatir ninguna decisión, ya que siempre es recomendable dar el antiviral oral para prevenir o acortar la duración de la neuralgia postherpética, como comentaremos posteriormente. En personas jóvenes hay que hacer partícipe al enfermo de la toma de decisiones y hay que darle la opción de elegir entre el coste económico que supone tomar el antiviral oral con la ventaja de acortar la duración del dolor en 24-72 horas frente a la otra opción, que es dejar que la enfermedad evolucione espontáneamente durante 1-3 días más. Si el dolor es muy intenso debe elegirse siempre la primera opción, asociando o no corticoides.

Otro síntoma de la fase aguda que puede requerir tratamiento es el prurito que es el segundo síntoma en frecuencia y aparece preferentemente en jóvenes. Puede ser necesaria la administración de un antihistamínico para aliviarlo.

ACORTAR LA DURACIÓN DE LA FASE AGUDA

Ya hemos indicado que tanto los antivirales orales como los corticoides acortan 24-72 horas la duración de la fase aguda del herpes zoster[4-10]. La razón fundamental que obliga a intentar acortar la duración de esta fase es el dolor. Por ello, como hemos indicado antes, si es muy intenso se administrará famciclovir o valaciclovir oral, pudiendo asociarse prednisona (60 mg al día, durante una semana y luego bajar rápidamente hasta suspenderla en otra semana). Está demostrada la eficacia de asociar aciclovir y prednisona[10], pero no hay estudios de asociación de prednisona con valaciclovir o famciclovir. Sin embargo, la mejor biodisponibilidad de estos dos antivirales hace suponer que los resultados serían similares. Si el enfermo está inmunocomprometido o tiene alguna contraindicación relativa para la utilización de corticoides, se prescindirá de la prednisona. En personas jóvenes, sin otra enfermedad, puede utilizarse prednisona sola, sin asociar antiviral, en un intento de abaratar el tratamiento, pero en personas mayores de 55 años es obligada la asociación, si se utiliza prednisona, y por otra parte este grupo de edad siempre debería tratarse con antivirales, aunque el dolor no sea muy intenso, ante la espada de Damocles que representa la neuralgia postherpética (NPH)[11].

Conviene aplicar un producto que seque rápidamente las lesiones como la solución de calamina, después de una limpieza con agua y jabón. Cuando se forma la costra es recomendable utilizar una pomada o cualquier otro producto graso que favorezca la eliminación de la costra.

PREVENIR LA APARICIÓN DE COMPLICACIONES

La complicación más frecuente es la neuralgia postherpética. Esta es más frecuente en personas mayores de 55 años, en la localización trigeminal y cuando hay pródromos acusados antes de la aparición de las lesiones[12-14]. Los antivirales orales parecen disminuir la incidencia, o al menos la duración, de la NPH, especialmente en personas de edad avanzada[12-16]. Así, con famciclovir la duración del dolor se reduce de 120 a 63 días[8], siendo superior, en este sentido, a aciclovir[7]. Es fundamental que el antiviral se administre precozmente (en las primeras 72 horas y mejor en las primeras 48 horas) para evitar la aparición de la NPH[17,18]. Aciclovir por vía oral no parece ser efectivo con este fin, pero sí por vía intravenosa[17]. La mejor biodisponibilidad de famciclovir y de valaciclovir probablemente explique su mayor efectividad. Se ha sugerido que cuanto antes se administre el antiviral mayor será la probabilidad de que no aparezca NPH, apuntándose la conveniencia de hacerlo en las primeras 24 horas, con lo cual el herpes zoster sería una verdadera urgencia médica por la necesidad de administrar rápidamente el antiviral[17,19]. No hay estudios en esta dirección y es una vía abierta de investigación que se nos ofrece para iniciarla en los servicios de urgencias. No obstante, también se recomienda que en personas de edad avanzada se administren antivirales, aunque lleve más de tres días de evolución, sobre todo si después de este tiempo siguen apareciendo nuevas lesiones[2,20].

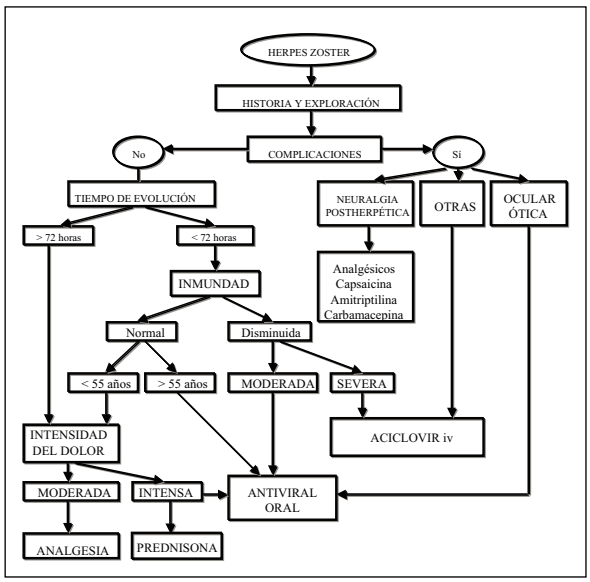

Figura 1. Actuación ante un herpes zoster.

Otras complicaciones como diseminación cutánea o afectación visceral aparecen más frecuentemente en inmunodeprimidos en los cuales aciclovir intravenoso disminuye la frecuencia de estas complicaciones[21-23]. Famciclovir oral parece igualmente efectivo si el grado de inmunodepresión no es muy marcada y se recomienda administrarlo en los enfermos con infección por virus de inmodeficiencia humana (VIH) en los que aparezcan las lesiones del herpes zoster[24,25].

Las localizaciones ótica y oftálmica se asocian muy frecuentemente a complicaciones (parálisis facial y afectación ocular, respectivamente). Los antivirales orales previenen estas complicaciones, con la peculiaridad de que aciclovir es útil hasta el séptimo día en la prevención de las complicaciones oculares[26-28].

Una complicación muy frecuente es la sobreinfección bacteriana. Puede evitarse con limpieza diaria con agua y jabón aplicando después una solución que deseque más rápidamente las lesiones, como hemos indicado anteriormente, ya que cuanto menos perduren menos posibilidad de infección secundaria existe. En personas mayores con alteraciones cognitivas es más probable que aparezca la sobreinfección, ya que pueden manipular frecuentemente las lesiones, sin la adecuada higiene, al notar prurito o dolor, como sucede en los niños con varicela en los que pueden ocurrir infecciones graves por gérmenes grampositivos[29]. En estas personas las lesiones al alcance de las manos deben estar cubiertas para evitar que las manipulen.

TRATAR LAS COMPLICACIONES

Excluyendo la NPH, en la que los antivirales no tienen utilidad una vez aparecida la complicación, en las demás complicaciones del herpes zoster se recomienda siempre tratamiento con aciclovir intravenoso, salvo en las complicaciones oculares y ótica en las que puede utilizarse antiviral oral. En otro artículo de esta monografía se trata con mayor detalle la actitud a seguir en las complicaciones del herpes zoster. Las situaciones ante las que nos ponemos encontrar son:

1.- Complicaciones neurológicas, excluida la NPH, y viscerales como neumonitis, miocarditis, etc. En estos casos se supone que el virus varicela-zoster tiene un papel directo en la aparición de la complicaciones. En algunos tipos de complicación se ha podido demostrar la presencia del virus en el órgano afectado[30,31], pero en otras ocasiones no ha sido así, atribuyéndose la complicación a un mecanismo inmune[32], y a pesar de ello los enfermos son tratados con aciclovir intravenoso. Este es el tratamiento recomendado en estos casos que debe mantenerse durante 10 días, o más, si el enfermo está marcadamente inmunodeprimido. Hay evidencia de la eficacia de este trata-

miento en algunos casos aislados, pero las complicaciones son tan poco frecuentes que no existe un número suficiente de casos tratados como para poder hacer una recomendación tipo A o B (Tabla 1). La recomendación de tratamiento de estas complicaciones con aciclovir intravenoso es tipo C, basada en casos aislados o en recomendaciones de expertos.

2.- Complicaciones óticas u oculares. Aciclovir intravenoso y oral se ha mostrado efectivo en el tratamiento de estas complicaciones[27,33]. No hay aún series suficientemente amplias demostrando la misma eficacia con los nuevos antivirales orales, famciclovir y valaciclovir, pero la mejor biodisponibilidad de éstos permite suponer una eficacia semejante, con una posología más cómoda[34-38].

3.- Diseminación cutánea. Aciclovir intravenoso en inmunodeprimidos y oral en inmunocompetentes mejora las lesiones diseminadas[22,23]. Probablemente en inmunocompetentes la eficacia sea la misma con famciclovir y valaciclovir.

4.- Sobreinfección bacteriana. Exige la limpieza y desinfección de las lesiones con un antiséptico como povidona iodada y tratamiento oral con un antibiótico activo frente a gérmenes gram positivos como puede ser amoxicilina-clavulánico.

5.- Neuralgia postherpética. El tratamiento de la NPH no suele plantearse en un servicio de urgencias ya que habitualmente será tratada en una consulta programada. De cualquier forma, si la intensidad del dolor hace que el enfermo se presente en urgencias, habrá que iniciar tratamiento analgésico con paracetamol+codeína, si no tomaba ninguno, o pasar a otro más potente, si lo hacía. En urgencias debe administrarse un analgésico parenteral como metimazol, tramadol o morfina, para continuar con analgesia oral. Si el enfermo ya estaba tomando opiáceos probablemente deba añadirse al tratamiento antidepresivos tricíclicos como amitriptilina[39] o antiepilépticos como carbamacepina o gabapentina[40], que no eliminan el dolor totalmente pero sí mejoran los dolores lancinantes. Aplicaciones de una crema con capsaicina pueden ser útiles[41]. Esta sustancia es un rubefacciente obtenido del picante del chile, que se ha mostrado eficaz en el alivio del dolor de la NPH.

En esta situación probablemente lo más adecuado será recomendar al enfermo que acuda a la consulta de una unidad de dolor para control posterior de su sintomatología, ya que ésta suele prolongarse durante semanas, frecuentemente meses y, a veces, años.

PREVENIR EL CONTAGIO

Aunque el contenido de las vesículas del herpes zoster es menos infectante que el de la varicela, debe tenerse especial cuidado cuando un enfermo con zoster esté en contacto con un inmunodeprimido al que debería administrársele gammaglobulina específica para virus varicela-zoster para evitar una infección grave. En personas inmunocompetentes que no tienen antecedentes conocidos de varicela o con serología negativa que están en frecuente contacto con enfermos con herpes zoster hay que valorar la vacunación frente al virus[2]. Así ocurre en personal sanitario joven que trabaja en residencias de ancianos con gran número de residentes o en servicios de geriatría ya que en estos ambientes es más frecuente el zoster por la alta incidencia que alcanza en la población geriátrica[16]. La fase de contagio persiste desde que aparecen vesículas y hasta que éstas se secan. Después de una exposición, se puede hacer la profilaxis de la varicela en estas personas con gammaglobulina específica, pero una alternativa más barata es aciclovir oral[42]. Probablemente famciclovir o valaciclovir puedan sustituir a aciclovir, pero no hay estudios en esta dirección.

MANEJO DEL HERPES ZOSTER EN URGENCIAS

El esquema general de manejo de herpes zoster aparece en la figura 1 y se puede resumir en las siguientes pasos[43]:

1.- Buscar la existencia de complicaciones. Si hay complicaciones debe distinguirse entre:

a.- Neuralgia postherpética. Debe tratarse con analgésicos de potencia creciente, añadiendo, si el dolor es intenso, amitriptilina, carbamacepina o gabapentina y crema de capsaicina, si ésta es bien tolerada.

b.- Complicaciones óticas (sobre todo parálisis facial) u oculares. Pueden utilizarse cualquiera de los antivirales orales (aciclovir, valaciclovir o famciclovir). Aunque sólo se han realizado estudios con el primero de ellos, estos se atribuyen a los otros dos, ya que el mecanismo de acción es semejante con una mejor absorción y más cómoda posología[44].

c.- Complicaciones neurológicas (distintas de NPH), viscerales y diseminación cutánea. Debe administrarse aciclovir intravenoso. Aunque existen casos de virus varicela-zoster resistente a este antiviral[45], sólo debe pensarse en esa posibilidad en enfermos con infección por virus de inmunodeficiencia humana y, en cualquier caso, no está indicado comenzar en urgencias con el antiviral alternativo, foscarnet[44,46], mucho más tóxico, ya que no es posible tener certeza de resistencia en el momento de atender al enfermo en urgencias. El tratamiento se mantiene durante 10 días.

2.- Si no existen complicaciones, debe valorarse el tiempo de evolución de las lesiones del zoster.

a.- Si lleva más de 72 horas de evolución y tiene dolor moderado se darán analgésicos. Sólo está justificado el trata-

miento con antivirales orales en la localización oftálmica y en personas de edad avanzada en las que siguen apareciendo nuevas lesiones vesiculares o cuando el dolor sea muy intenso, pudiendo asociarse, en este caso, prednisona[47].

b.- Si la evolución es menor de 72 horas debe valorarse el estado inmunitario. Si hay inmunodepresión marcada el enfermo debe ser tratado con aciclovir intravenoso (éste está indicado también aunque lleve más de 72 horas de evolución, incluso hasta seis días). Si la inmunidad es normal, el tratamiento depende en gran parte de la edad. En personas mayores de 50-55 años debe iniciarse tratamiento con famciclovir o valaciclovir oral, especialmente si las lesiones llevan menos de 48 horas de evolución. Famciclovir tiene la ventaja de que puede utilizarse en una sola administración al día de 750 mg[38]. El tratamiento se mantiene 7 días.

UTILIZACIÓN DE LOS FÁRMACOS INDICADOS

Aciclovir

Ha sido el antiviral más utilizado en el tratamiento del herpes zoster y es el fármaco de referencia para comparar cualquier otro antiviral nuevo. La absorción por vía oral es de un 15% por lo que deben administrarse 800 mg cada cuatro horas (descansando para dormir, es decir, cinco tomas al día) para alcanzar concentraciones intracelulares adecuadas. Esto hace que la adherencia al tratamiento no sea buena. Por otra parte frecuentemente las dosis prescritas son inadecuadas por infradosificación que sólo es aceptable para tratamiento del herpes simple. La prescripción de una dosificación inadecuada se hizo en el 42% de los casos de un estudio[48], mientras que todas las prescripciones de famciclovir fueron correctas. Cuando se administra por vía intravenosa la dosis es de 10 mg/kg de peso o de 500 mg/m^2 cada 8 horas.

Valaciclovir

El valaciclovir es un ester del aciclovir que es rápidamente convertido en aciclovir, después de su administración oral con lo que la biodisponibilidad es de tres a cinco veces mayor. Esto permite administrarlo a la dosis de 1 gramo, tres veces al día, por vía oral.

Famciclovir/Penciclovir

El famciclovir es un derivado del penciclovir (diacetil-6-desoxi-penciclovir). Tiene una buena absorción oral, transformándose rápidamente en la pared intestinal e hígado en penciclovir, obteniéndose así una biodisponibilidad del 77%. Existen estudios demostrando que es eficaz en enfermos inmunocompetentes con dosis de 750, 500 y 250 mg cada 8 horas, así como en dosis de 500 mg cada 12 horas y de 750 mg cada 24 horas. La comodidad de administración una vez al día hace que ésta sea la opción preferida en inmunocompententes, sin localizaciones peligrosas, para asegurar la adherencia al tratamiento.

Prednisona

Es el corticoide más utilizado cuando está indicado. La indicación es dolor intenso en la fase aguda. No debe administrarse si existen contraindicaciones relativas para los corticoides como hipertensión o diabetes no controlada, glaucoma o úlcera péptica. Es recomendable asociar famciclovir o valaciclovir para evitar una diseminación. Esta recomendación es obligada en personas de edad avanzada en la que no debe utilizarse prednisona sin antiviral oral. La dosis es de 60 mg al día durante una semana, para posteriormente disminuir rápidamente la dosis y suspender una o dos semanas más tarde.

Amytriptilina

Debe comenzarse con 25 mg por la noche y se irá aumentando hasta llegar a 75 mg al día.

Carbamacepina

Se comienza con 100 mg cada 8 horas y se aumenta hasta conseguir que desaparezcan las crisis lancinantes, sin pasar de 1000-1200 mg al día.

Gabapentina

Se irá aumentando la dosis hasta alcanzar los 900 mg al día.

BIBLIOGRAFÍA

1- Canadian Task Force. The periodic health examination. Canadian Task Force on de Periodic Health Examination. J Can Med Ass 1979;121:1193-254.

2- Cohen JI, Brunell PA, Straus SE, Krause PR. Recent advances in varicella-zoster virus infection. Ann Intern Med 1999;130:922-32.

3- Dworkin RH, Carrington D, Cunningham A, Kost RG, Levin MJ, McKendrick MW, et al. Assesment of pain in herpes zoster: lessons learned fron antiviral trial. Antiviral Res 1997;33:73-85.

4- McKendrick MW, McGill JI, White JE, Wood MJ. Oral acyclovir in acute herpes zoster. Br Med J (Clin Res Ed) 1986;293:15-29-32.

5- Wood MJ, Kay R, Dworkin RH, Soong SJ, Whitley RJ. Oral acyclovir therapy accelerates pain resolution in patients with herpes zoster: a meta-analysis of placebo-controlled trials. Clin Infect Dis 1996;22:341-7.

6- Beutner KR, Friedman DJ, Forszpaniak C, Anderson PL, Wood MJ. Valacyclovir compared with acyclovir for improved therapy for herpes zoster in immunocompetent adults. Antimicrob Agents Chemother 1995;39:15-46-53.

7- Degreef H. Famciclovir, a new oral antiherpes drug: results of the first controlled clinical study demonstrating its efficacy and safety in the treatment of uncomplicated herpes zoster in immunocompetent patients. Intern J Antimicrob Agents 1994;4:241-6.

8- Tyring S, Barbarash A, Nahlik JE, Cunningham A, Marley J, Heng M, et al. Famciclovir for the treatment of acute herpes zoster: Effects on acute disease and postherpetic neuralgia. Ann Intern Med 1995;123:89-96.

9- Wood MJ, Johnson RW, Kendrick MW, Taylor J, Mandal BK, Crooks J. A randomized trial of acyclovir for 7 days or 21 days with and without prednisolone for treatment of acute herpes zoster. N Engl J Med 1994;330:896-900.

10- Whitley RJ, Weiss H, Gnann Jr JW, Tyring S, Mertz GJ, Pappas PG, et al. Acyclovir with and without prednisone for the treatment of herpes zoster. Ann Intern Med 1996;125:376-83.

11- Whitley RJ, Shukla S, Crooks RJ. The identification of risk factors associated with persistent pain following herpes zoster. J Infect Dis 1998;178 (suppl):S71-5.

12- Choo PW, Galil K, Donahue JG, Walker AM, Spiegelman D, Platt R. Risk factors for postherpetic neuralgia.

13- Picazo de la Garza JJ, Abad Cervero P, Moya Mir M. Estudio epidemiológico nacional sobre herpes zoster en España. Incidencia, manifestaciones clínicas y evolución. Madrid. TCC. 1999.

14- Brown GR. Herpes zoster: correlation of age, sex, distribution, neuralgia, and associated disorders. South Med J 1976;96:576-8.

15- Gilden DH, Kleinschmidt-de Masters BK, LaGuardia JJ, Mahalingam R, Cohrs RJ. Neurologic complications of the reactivation of varicella-zoster virus. N Engl J Med 2000;342:635-45.

16- Schmader K. Herpes zoster in the elderly: issues related to Geriatrics. Clin Infect Dis 1999;28:736-9.

17- Gilden DH. Herpes zoster with postherpetic neuralgia. Persisting pain and frustration. N Engl J Med 1994;330:932-4.

18- Wood MJ, Shukla S, Fiddian AP, Crooks RJ. Treatment of acute herpes zoster: effects of early (>48 h) versus late (48-72 h) therapy with acyclovir and valacyclovir on prolonged pain. J Infect Dis 1998;178 (suppl):S81-4.

19- Moya Mir MS. Herpes zoster como urgencia médica. Emergencias 1998; 10:355-7.

20- Moya Mir MS. Herpes zoster. En Servicios de Urgencia y Residencias de Ancianos. Proyecto SuyRA. Madrid. Sociedad Española de Medicina de Urgencias y Emergencias. 1999.

21- Balfour HH Jr. Varicella zoster virus infections in immunocompromised hosts. A review of the natural history and management. Am J Med 1988;85 (supl):68-73.

22- Shepp DH, Dandliker PS, Meyer JD. Treatment of varicella-zoster virus infection in severely immunocompromised patients. A randomized comparison of acyclovir and vidarabine. N Engl J Med 1986;314:208-12.

23- Whitley RJ, Gnann JW Jr, Hinthorn D, et al. Disseminated herpes zoster in the immunocompromised host: a comparative trial of acyclovir and vidarabine. J Infect Dis 1992;165:450-5.

24- Whitley RJ, Gnann Jr JW. Herpes zoster in patients with human immunodeficiency virus infection. An ever-expanding spectrum of disease. Clin Infect Dis 1995;21:989-90.

25- Sullivan M, Sklest D, Segns D, Famciclovir Herpes Zoster in HIV Group Study. Famciclovir in the management of acute herpes zoster in HIV+ patients. IV Conference on Retrovirus and opportunistic infections. Washington DC, February 1997.

26- Adour KK. Otological complications of herpes zoster. Ann Neurol 1994;35: S62-S4.

27- Cobo M. Reduction of the ocular complications of herpes zoster ophtalmicus by oral acyclovir. Am J Med 1988;85 (supl):90-3.

28- Liesegang TJ. Diagnosis and therapy of herpes zoster ophthalmicus. Ophthalmology 1991;98:1216-29.

29- Pollard A, Isaacs A, Lyall EGH, Curtis N, Lee K, Walters S, et al. Potentially lethal infection associated with varicella zoster virus. Br Med J 1996;313: 283-5.

30- Gilden DH, Beinlich BR, Rubistein EM, Stommel E, Swenson R, Rubinstein D, et al. Varicella-zoster myelitis: an expanding spectrum. Neurology 1994; 44:1818-23.

31- Gilden DH, Bennet JL, Kleimschmidt-DeMasters BK, Song DD, Yee AS, Steiner I. The value of cerebroespinal fluid antiviral antibody in the diagnosis of neurologic disease produced by varicella-zoster virus. J Neurol Sci 1998; 159:140-4.

32- Rabbani MU, Gupta D. Guillain-Barré syndrome after herpes zoster infection: a report of two cases. Jpn J Med 1990;29:397-8.

33- Cobo LM, Foulks GN, Liesegang T, et al. Oral acyclovir in the treatment of acute herpes zoster ophtalmicus. Ophtalmology 1986;93:763-70.

34- Wellwe S, Blum MR, Doucette M, Burnette TC, Cederberg DM, De Miranda P, Smiley ML. Pharmacokinetics of the acyclovir prodrug, valacyclovir, after escalating single and multiple-dose administration to normal volunteers. Clin Pharmacol Ther 1993;54:595-605.

35- Pue MA, Prat SK, Fairless AJ, Fowles S, Laroche J, Georgiou P, et al. Linear pharmacokinetics of penciclovir following administration of single doses of famciclovir 125, 250, 500 and 750 mg to healthy volunteers. J Antimicrob Chemother 1994;33:119-27.

36- Luber AD, Flaherty F Jr. Famciclovir for treatment of herpesvirus infections. Ann Pharmacother 1996;30:978-85.

37- Pavan-Langston D. Viral disease of the cornea and external eye. En Albert DM, Jakobiec FA, Azar DT, Gragovdas ES. Principles and Practice of Oftalmology, 2ª ed. Philadelphia WB Saunders, 2000. P 876-93.

38- Ashton R. W107. Efficacy of administration of famciclovir, once and twice daily famciclovir for the treatment of acute herpes zoster. First European Congress of Chemotherapy. Glasgow, Scotland. 14-17 May, 1996.

39- Watson CPN, Evans RJ, Reed K, Merkey H, Golmith L, Warsh J. Amitryptiline versus placebo in postherpetic neuralgia. Neurology 1982;32:671-3.

40- Rowbotham M, Harden N, Stacey B, Berstein P, Magnus-Miller L. Gabapentin for the treatment of postherpetic neuralgia: a randomized controlled trial. JAMA 1998;280:1837-42.

41- Berstein JE, Bickers DR, Dalh MV, Roshal JY. Treatment of chronic postherpetic neuralgia with topical capsaicin. A preliminary study. J Am Acad Dermatol 1987;17:93-6.

42- Asano Y, Yoshikawa T, Suga S, Kowayashi I, Nakashima T, Yazaki T, et al. Post exposure prophilaxis of varicella in family contact by oral acyclovir. Pediatrics 1993;92:219-22.

43- Moya Mir MS. Herpes zoster. En Moya Mir MS Guías de actuación en urgencias. Madrid. McGraw Hill-Interamericana. 2000. p 51-4.

44- Balfour HH. Antiviral drugs. N Engl J Med 1999;340:1255-68.

45- Linneman CC, Biron KK, Hoppenjans WG, Solinger AM. Emergence of acyclovir-resistant varicella zoster virus in an AIDS patient on prolonged acyclovir therapy. AIDS 1990;14:577-9.

46- Smith KJ, Kahlter DC, Davis C, James W, Skelton HG, Angritt P. Acyclovir-resistant varicella zoster responsive to foscarnet. Arch Dermatol 1991;127: 1069-71.

47- Ernst ME, Santee JA, Klepser TB. Oral corticosteroids for pain associated with herpes zoster. Ann Pharmacother 1998;32:1099-102.

48- Moya Mir MS, Laguna P, Grupo para el estudio piloto de Herpes Zoster. Herpes zoster. Revisión de la enfermedad y presentación de los resultados de un estudio piloto sobre su incidencia y manifestaciones clínicas. Madrid. TCC. 1997.