

## Fractura-luxación posterior de ambos hombros secundaria a crisis tónica causada por reacción vasovagal

Sr. Director:

Las fracturas por traumatismo endógeno son una complicación conocida y relativamente frecuente tras una crisis convulsiva epiléptica<sup>1,2</sup>. Se describen, principalmente, luxaciones o fracturas-luxación posteriores de hombro siendo excepcional la afectación bilateral<sup>4,8</sup>. También se han documentado fracturas de vértebras, pelvis y cuello femoral<sup>3,5</sup>. La mayoría de las luxaciones escapulo-humerales son anteriores (> 95%) y son raras las luxaciones posteriores (< 4%)<sup>6,7</sup>.

Como otras causas de fractura-luxación secundaria a traumatismo endógeno, también se han descrito: tétanos<sup>9</sup>, convulsiones inducidas por drogas<sup>10</sup>, por descargas eléctricas<sup>11</sup> o por crisis de tetania por hipocalcemia<sup>12</sup>.

Presentamos un caso inusual de fractura-luxación posterior bilateral de hombros en un paciente no epiléptico, con un mecanismo desencadenante clínicamente leve como es el caso de una reacción vasovagal, sin objetivarse osteoporosis asociada y sin antecedentes de fármaco causante de osteomalacia.

Varón de 52 años, con antecedentes de hepatitis, dislipemia, síndrome depresivo y herniorrafia inguinal bilateral. Refiere historia de episodios de pérdida de conciencia de características vasovagales desde la infancia, siempre precedidos de

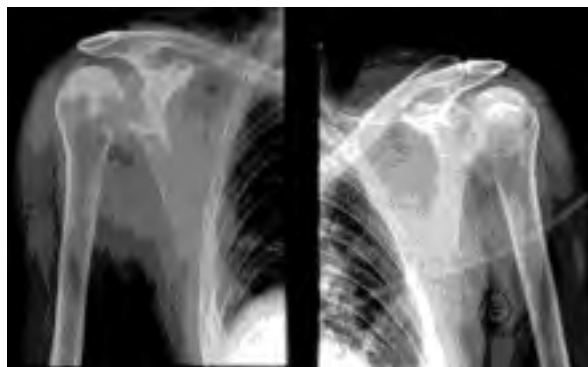

Figura 1.

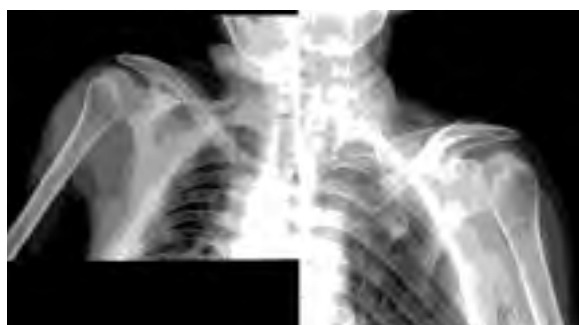

Figura 2.

dolor abdominal inespecífico. Acude a urgencias por haber presentado cuadro de pérdida de conocimiento breve, precedida de dolor cólico abdominal y acompañado de diaforesis. A su ingreso refiere dolor e impotencia funcional en hombro izquierdo. En la exploración física destacaba: TA 98/65 mmHg y FC 46 l/min. auscultación cardíaca y respiratoria normales, ausencia de focalidades en el examen neurológico, abdomen blando y depresible, sin visceromegalias ni dolor a la palpación. Tumoración dolorosa en cara anterior del hombro izquierdo con limitación de la abducción y las rotaciones. Una vez normalizada la situación hemodinámica se realizó estudio radiológico con proyección AP de hombro izquierdo (fig. 1) que fue sugestiva de luxación posterior escapulo-humeral, sin imagen de fractura. En el momento de practicar la proyección transthorácica y coincidiendo con la bipedestación, presentó nuevo episodio de pérdida de conocimiento breve seguido de crisis tónica autolimitada. Se apreció posteriormente dolor en el hombro contralateral con impotencia funcional y aparición de tumoración dolorosa en cara anterior del hombro (fig. 2).

Por tomografía computadorizada (TC) se evidenció la presencia de fractura-luxación posterior de ambos hombros (fractura por en húmero derecho y fractura tuberosidad mayor y menor en húmero izquierdo) (fig. 3 y 4).

Se realizó reducción ortopédica en hombro derecho y reducción más osteosíntesis en hombro izquierdo una correcta evolución. No se hallaron signos de osteoporosis u osteomalacia. A su ingreso se realiza estudio analítico, neurológico (TC cerebral y EEG) y cardiológico, incluyendo prueba de basculación, con resultado normal, concluyéndose por lo tanto como diagnóstico síncope de origen vasovagal.

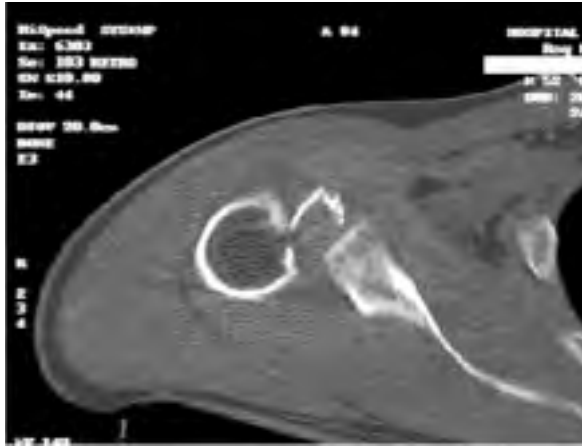

Figura 3. TC: fractura-luxación de hombro derecho.

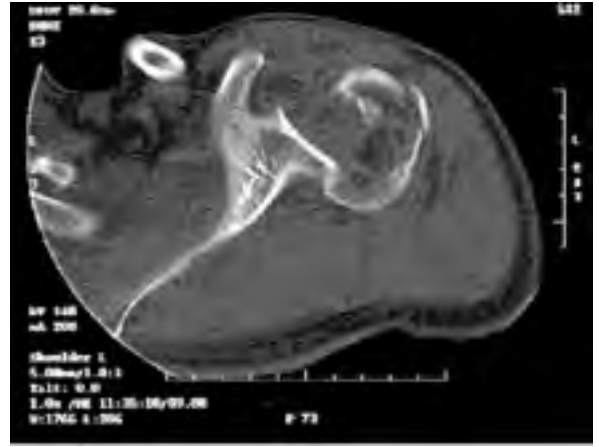

Figura 4. TC: Fractura-luxación de hombro izquierdo.

La importancia de la sospecha clínica y del diagnóstico (confirmación radológica de las de un episodio convulsivo, permite un tratamiento precoz que supone un mejor 1 de las articulaciones afectadas.

12- Davies DR, Friedman M. Complications after parathyroidectomy: Fractures from low calcium and magnesium convulsions. *J Bone Joint Surg* 1966;48-B:117.

V. Belda Jornet, M. Daza López, F. Casarramona Lobera,  
C. Cuadrada Majó  
*Hospital de Mataró. Barcelona*

1- Vaderhoof E, Swionkowski M. Bilateral femoral neck fractures following a Grand Mal Seizure. *Ann Emerg Med* 1994;24: 1188-91.

2- Finelli PF, Cara JK. Seizure as a cause of fracture. *Neurology* 1983;39:558-60.

3- Shaw JL. Bilateral posterior fracture-dislocation of the shoulder and other trauma caused by convulsive seizures. *J Bone Joint Surg* 1971;53:1437-40.

4- Kristiansen BI. Fractures of the proximal end of the humerus caused by convulsive seizures. *Injury* 1984; 16:108-9.

5- Liebergall M, Mosheiff R. Simultaneous bilateral fractures of the femoral necks and the proximal humeral heads during convulsion. *Orthop Rev* 1998;17:819-20.

6- Resnick D, Goergen TG. Physical injury: Extrapinal sites. In *Diagnosis of bone and joint disorders*. Philadelphia: WB Saunders Co.; 1995. P. 2663-706.

7- Kerr RD. Diagnostic imaging of upper extremity trauma. *Radiol Clin North Am* 1989;27:891-908.

8- Baez F, Molino F. Fractura bilateral de la cabeza humeral después de una crisis convulsiva. *An Med Intern* 1997; 14:538.

9- Roberg QT. Spinning tetanus. *J Bone Joint Surg* 1937;19: 603.

10- Hamsa WR, Bennett AE. Traumatic complications of convulsive shock therapy. *JAMA* 1939;3:2244.

11- Paterson AS, King D W. ECT fractures. *Br. Med J* 1957;11:1118.

### Fractura-luxación escapulo humeral inveterada bilateral tras episodio convulsivo

Sr. Director:

Presentamos el caso de un paciente varón de 21 años de edad portador de una DM tipo 1 que ingresó en el Servicio de Urgencias, por sufrir un episodio de crisis convulsiva generalizada debido a un cuadro hipoglucémico, que requirió ingreso y tratamiento hospitalario, no detectándose lesiones asociadas al episodio convulsivo.

Después de dos meses de evolución consulta con nuestro Servicio, presentando en la inspección, una deformidad en charretera de ambos hombros (fig. 1) y en la exploración clínica una limitación muy importante de la movilidad, tanto de la abducción, como de las rotaciones, refiriendo el paciente ligeras molestias dolorosas, ya que la fase de dolor más intenso se había producido durante las dos primeras semanas tras el episodio convulsivo.

La radiología simple confirma el diagnóstico de fractura-luxación bilateral de los hombros (fig. 2). El estudio con TAC indica la situación anteroinferior de las cabezas humerales así




Figura 1.

como informa de las lesiones estructurales de las mismas (fractura de tuberosidad mayor y gran lesión de Hill-Sachs en ambas cabezas humerales).

Se procedió al tratamiento quirúrgico de dichas lesiones en dos tiempos. Inicialmente se trató el hombro derecho, realizándose un abordaje deltopectoral con reposición de la cabeza humeral a la cavidad glenoidea, hecho que resultó sumamente costoso debido a la intensa retracción de partes blandas y a la ocupación de la cavidad glenoidea por tejido fibroso. A los 10 días se trató el hombro izquierdo, realizándose abordaje deltopectoral y decidiendo en este caso realizar una artroplastia parcial bipolar, al observar intraoperatoriamente que las lesiones de la cabeza humeral eran muy importantes.

El seguimiento postoperatorio se realizó de la forma habitual para las lesiones del hombro tratadas de forma quirúrgica, no existiendo complicaciones.

Actualmente, el paciente presenta una limitación importante tanto de la abducción como de las rotaciones, que le impide realizar muchas de las actividades tanto de la vida diaria como deportiva como consecuencia del retraso en el diagnóstico.

La luxación bilateral de los hombros es una entidad clínica muy rara, y según Brown<sup>1</sup> tiene tres categorías etiológicas. El grupo más pequeño (23%) comprende la etiología traumática, el segundo grupo (36%) son las de causa atraumática, incluyéndose en este grupo los pacientes con alteraciones neuromusculares como la miastenia gravis o la parálisis cerebral y las luxaciones voluntarias en pacientes con laxitud articular exagerada o alteraciones psicológicas. La tercera categoría y más amplia (41%), en la que las luxaciones posteriores son más frecuentes que las anteriores, son las causadas por contracciones musculares violentas durante un episodio convulsivo o por electrocución, incluyendo la terapia electroconvulsi-

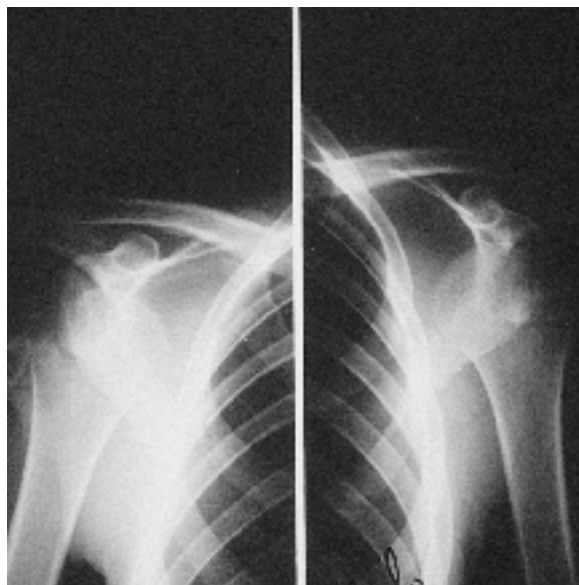


Figura 2.

va. El caso que presentamos estaría incluido en la tercera categoría.

La particularidad de ser una luxación inveterada, le da a nuestro caso un carácter excepcional, ya que a diferencia de las luxaciones bilaterales posteriores, en las que más del 60% pueden pasar desapercibidas en el reconocimiento inicial<sup>2,3</sup>, la frecuencia y características clínicas de la luxación anterior rara vez dificultan su diagnóstico.

La asociación de lesiones articulares con episodios convulsivos es un fenómeno a tener en cuenta en la valoración clínica de estos pacientes<sup>4-7</sup>.

A pesar de que el caso que se presenta es extraordinariamente excepcional, tanto por su escasa frecuencia como por ser una luxación anterior y pasar desapercibida, pensamos que dada la relativa frecuencia de lesiones articulares tras episodios convulsivos generalizados, la atención en los Servicios de Urgencias hospitalarios deben tener en cuenta esta eventualidad y realizar una exploración adecuada tras la resolución de la crisis convulsiva para poder descartar este tipo de lesiones que sí pasan desapercibidas y se retrasa por tanto el tratamiento, empeoran gravemente el pronóstico.

Este hecho, como ocurre en el caso presentado, puede dar lugar a que se pase de un sencillo acto de reducción ortopédica en la misma sala de urgencias a la necesidad de un tratamiento quirúrgico de gran complejidad técnica y, como hemos dicho, de un pronóstico incierto en cuanto a la función de esas articulaciones.

Por tanto, pensamos que se debe recordar esta posibilidad y realizar una exploración completa de estos pacientes.

- 1- Brown RJ. Bilateral dislocation of the shoulders. *Injury* 1976;15:267-3.
- 2- Rowe CR, Zarins B. Chronic unreduced dislocations of the shoulder. *J Bone Joint Surg* 1982;64-A:494-505.
- 3- Schultz TJ, Jacobs B, Patterson RL. Unrecognized dislocations of the shoulder. *J Trauma* 1969;9:1009-23.
- 4- Din KM, Meggit BF. Bilateral four-part fractures with posterior dislocation of the shoulder. *J Bone Joint Surg* 1983; 65-B:176-8.
- 5- Litchfield JC, Subhedar VY, Beevers DG, Patel HT. Bilateral dislocation of the shoulders due to nocturnal hypoglycaemia. *Postgrad. Med J* 1988;64:450-2.
- 6- Ribbans WJ. Bilateral anterior dislocation of the shoulder following a grand-mal convulsion. *Br J Clin Pract* 1989;43: 181-2.
- 7- Nagi ON, Dhillon MS. Bilateral anterior fracture dislocation of the shoulders. *J Orthop Trauma* 1990;4:93-5.

**R. Ramos Galea\***, **J. Blanco Blanco\*\***, **P. Hernández Martín\*\***, **M. García Alonso\***

\* *Servicio de COT. Hospital Universitario del Río Hortega. Valladolid.*

\*\* *Servicio de COT. Hospital Virgen de la Vega. Salamanca*

## Neumatosis intestinal secundaria

Sr. Director:

La isquemia intestinal es un cuadro de alta mortalidad cuando se presenta de forma crítica y además ocurre más frecuentemente en pacientes ancianos, por lo que su frecuencia está en aumento. La neumatosis intestinal<sup>1</sup> agrupa un amplio número de procesos con manifestaciones clínicas y radiológicas muy variadas que oscilan desde edema-isquemia transitorio hasta la necrosis intestinal. En estos casos el objetivo de las técnicas de imagen es reconocer precozmente la existencia de estas entidades, que a menudo se presentan con clínica inespecífica, para realizar un diagnóstico precoz y orientar el tratamiento idóneo.

Presentamos un caso clínico con semiología radiológica muy sugestiva de isquemia intestinal, neumatosis de la pared yeyunal, visible en la Rx simple de abdomen, hallazgo muy infrecuente, y confirmado posteriormente mediante Tomografía Computarizada (TC) y cirugía, lo cual subraya la importancia de las técnicas de imagen más sencillas y el valor de la historia clínica con una adecuada anamnesis.

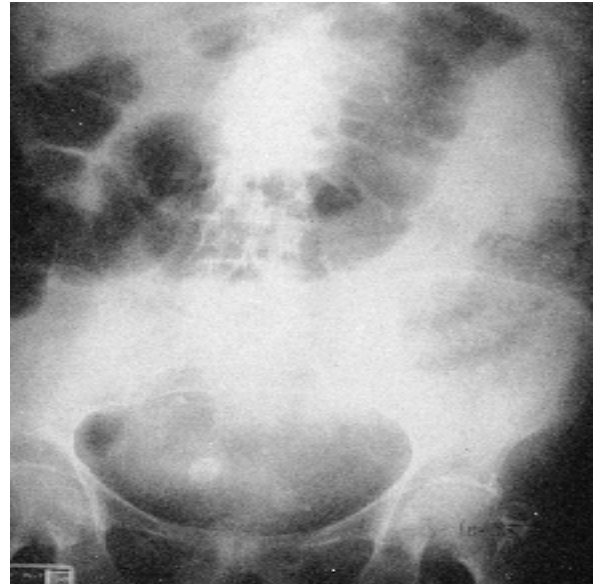


Figura 1.

Paciente de 85 años que acudió al hospital por dolor abdominal de aproximadamente tres días de evolución, con náuseas y vómitos. Como antecedentes personales contaba: hipertensión arterial, diabetes mellitus II y colecistectomía hacía tres años. En la exploración abdominal destacaba distensión significativa, con dolor importante, sin defensa ni signos de irritación peritoneal, con analítica normal.

La Rx simple abdominal objetivaba distensión de asas intestinales, con engrosamiento y neumatosis parietal de intestino (fig 1). Ante la sospecha de isquemia intestinal, se realizó TC abdominal confirmando estos hallazgos en asas de intestino delgado: yeyuno (fig 2). Se decidió una laparotomía exploradora que objetivó asas de yeyuno isquémicas, por lo que se realizó resección intestinal.

Actualmente, el término «neumatosis intestinal» (NI)<sup>1</sup> se emplea de forma global para denominar todas aquellas entidades que presentan gas intramural en el intestino: necrosis isquémica intestinal, enterocolitis necrotizante, tiflitis neutropénica y gastritis flemmonosa. Si bien la radiología simple abdominal<sup>2,3</sup> permite estudiar esta entidad, la técnica idónea es la TC<sup>4,5</sup>.

El término NI<sup>1</sup> no implica un diagnóstico, sino que es un signo plurietiológico. La distribución, localización y morfología del gas intestinal orientan su posible causa y pronóstico<sup>5</sup>.

Existen múltiples teorías etiopatogénicas: <sup>1</sup> como la rotura mecánica de la mucosa, el aumento de su permeabilidad en pacientes inmunocomprometidos, bacterias intestinales formadoras de gas o la isquemia-infarto, como en el caso que presentamos. La necrosis siendo la etiología más frecuente y de mayor morbimortalidad.

El objetivo de las técnicas de imagen es determinar si la NI

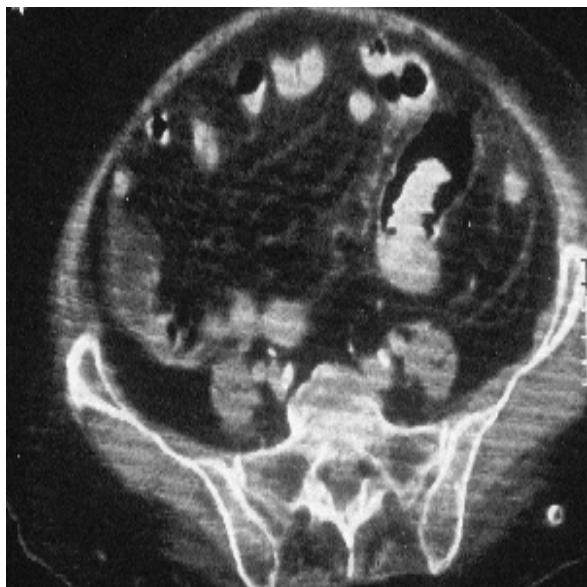

Figura 2.

es primaria, con pronóstico favorable, o secundaria, que dependerá de la enfermedad subyacente<sup>5</sup>.

La semiología tomográfica<sup>6</sup> más frecuente, aunque inespecífica de la isquemia intestinal es el engrosamiento parietal, el signo de la diana, alteraciones densitométricas parietales por edema o sangrado. Otros hallazgos incluyen: trombosis arterial o mesentérica, infarto tisular o gas venoso portal o mesentérico<sup>7</sup>.

El gas intramural es un hallazgo infrecuente, pero muy específico de isquemia intestinal con mal pronóstico. Representa la disección gaseosa parietal intestinal por la disrupción de la mucosa.

Aunque es infrecuente, a veces es también visible en la radiografía simple abdominal de forma sutil, por lo que queremos llamar la atención sobre la importancia de observar cuidadosamente esta sencilla exploración, pues puede ser la clave diagnóstica.

1- Pear BL. Pneumatosis intestinalis: a review. *Radiology* 1998;207:13-9.

2- Lund EC, Han SY, Holley HC, Berland LL. Intestinal ischemia: comparison of plain radiographic and computed tomographic findings. *Radiographics* 1988;8:1083-8.

3- Smerud MJ, Johnson CD, Stephens DH: Diagnosis of bowel infarction: a comparison of plain films and CT scans in 23 cases. *Am J Roentgenol* 1990 ;154:99-103.

4- Federle MP, Chun G, Jeffrey RB, Rayor R: CT findings in bowel infarction. *Am J Roentgenol* 1984;91:95.

5- Scheidler J, Stäbler A, Kleber G, Neihart D. Computed tomography in pneumatosis intestinalis: differential diagnosis and therapeutic consequences. *Abdom Imaging* 1995;20: 523-8.

6- Rha SE, Ha HK, Lee S-H, Kim J-H, Kim J-K, Kim JH, et al. CT and MR imaging findings of bowel ischemia from various primary causes. *Radiographics* 2000; 20:29-42.

7- Sebastián C, Quiroga S, Espin E, Boyé R, Alvarez-Castells A, Armengol M. Portomesenteric vein gas: pathologic mechanism, CT findings and prognosis. *Radiographics* 2000; 20:1213-24.

**E. M<sup>a</sup> Alonso\*, A. Cenarro\*\***

\*F.E.A. del Servicio de Radiodiagnóstico,

\*\*F.E.A. del Servicio de Urgencias.

Hospital Cán Misses. Ibiza

## Neumomediastino espontáneo y éxtasis

Sr. Director:

El éxtasis es una droga cuyo consumo ha aumentado en algunos países europeos, entre los jóvenes y adolescentes<sup>1</sup>, dada su gran accesibilidad, su bajo coste y el ser su vía de administración la oral. Algunas publicaciones han asociado el neumomediastino al consumo de drogas como la marihuana y la cocaína<sup>2</sup>, relacionando su efecto nocivo con la vía de administración. Las referencias a la aparición de neumomediastino tras la ingesta de éxtasis son limitadas y su mecanismo es hipotético<sup>3,6</sup>.

Recientemente nosotros hemos atendido a un joven de 19 años, fumador de 1 paquete de cigarrillos diario y sin antecedentes neumológicos de interés. Veinticuatro horas antes de acudir a nuestro servicio comenzó con disfonía y crepitación en el cuello. Como antecedente inmediato refirió el consumo de dos comprimidos de éxtasis el día anterior al comienzo de la clínica y haber bailado por espacio de unas 15 horas. En la exploración física se objetivó la crepitación en el cuello y en la región superior del tórax, signo de Hamman negativo y el resto fue normal. En la radiografía de tórax se observaba un enfisema subcutáneo en cuello y región superior del tórax y una línea de neumomediastino en la zona izquierda. La evolución clínica durante el ingreso fue favorable, remitiendo su problema de forma espontánea.

Dos son las hipótesis propuestas para explicar la relación entre el consumo de éxtasis y el neumomediastino espontáneo. Una de ellas es que el neumomediastino sea secundario al ejercicio físico intenso que suele asociarse al consumo de este tipo de drogas<sup>3,4</sup>, y que también se da en el caso de nuestro paciente. La otra hipótesis es que se deba a la presencia de sustancias contaminantes en la preparación del éxtasis<sup>3,4</sup>, que puedan influir en las acciones propias de la droga, o bien tener acciones propias. En cualquier caso creemos que el uso de drogas como las referidas debe considerarse entre los antecedentes de los sujetos con neumomediastino.



- 1- Avila de Tomás JF. Éxtasis: una droga falsamente segura. *Med Clin (Barc)* 1998;110:156.
- 2- Rello J, Net A. Complicaciones asociadas al consumo de cocaína. *Med Clín (Barc)* 1988;91:435.
- 3- Rezvani K, Kubaan AS, Brenton D. Ecstasy induced pneumomediastinum. *Thorax* 1996;51:960-1.
- 4- Pittman JA, Pounsford JC. Spontaneous pneumomediastinum and Ecstasy abuse. *J Accid Emerg Med* 1997;14:335-6.
- 5- Levine AJ, Drew S, Rees GM. 'Ecstasy' induced pneumomediastinum. *J R Soc Med* 1993;86:232-3.
- 6- Quin GI, McCarthy GM, Harries DK. Spontaneous pneumomediastinum and ecstasy abuse. *J Accid Emerg Med* 1999;16:392.

**P. Herrero Puente \***, **C. Cambor Méndez \*\***, **R. García Houghton \***, **J. Vázquez Álvarez \***, **A. González Varela \***, **J. L. Díez Jarilla \*\***

\* *Servicio de Urgencias. Hospital Central de Asturias. Oviedo.*

\*\* *Servicio de Neumología-II. Instituto Nacional de Silicosis. Oviedo.*

### **Midriasis unilateral después de contacto ocular accidental directo con semillas de *Datura stramonium***

El hallazgo de midriasis obedece a causas oculares, neurológicas o farmacológicas. Entre las causas farmacológicas figuran la instilación en los ojos de fármacos que contengan atropina o sustancias ciclopléjicas; y la instilación accidental al frotarse los ojos después de contacto con fármacos o plantas que contengan alcaloides<sup>1</sup>. Se describe a continuación un caso de midriasis unilateral después de contacto ocular accidental con semillas de estramonio.

Acudió a urgencias del hospital una mujer de 40 años. Refería molestias inespecíficas y visión borrosa en ojo derecho. A la exploración se objetivó únicamente midriasis de dicho ojo. La paciente comentó que las manifestaciones oculares se iniciaron después de caerle en el ojo de manera accidental, una semilla al manipular una planta de su jardín. Planta que había crecido de manera espontánea y que ella no reconocía. Se sospecha el contenido de alcaloides anticolinérgicos en dicha planta pidiendo a la paciente que trajera una muestra de la planta. Se identificó como estramonio, Adoptamos actitud conservadora, cediendo la sintomatología espontáneamente en el transcurso de unas horas.

El estramonio (*Datura Stramonium*) es una planta de la familia de las Solanáceas. Probablemente originaria de América, se ha naturalizado ampliamente en el prelitoral y litoral de Catalunya. Toda la planta, especialmente las semillas y las hojas, es rica en alcaloides derivados del tropano. Contiene hioscianna, precursor de la atropina; escopolamina y atropina. Los principios activos actúan sobre el sistema nervioso central y periférico y el cuadro clínico depende de la cantidad ingerida manifestándose como un síndrome anticolinérgico. Sus efectos son parecidos a los de la *Atropa belladonna* (bella dona por la utilización de las damas italianas del Renacimiento que la utilizaban para dilatar sus pupilas) y tradicionalmente se ha utilizado como hipnótico y en el tratamiento de la tos y el asma, habiéndose incluso comercializado cigarrillos con este fin. Las intoxicaciones se originan generalmente por ingestión o inhalación, bien con finalidades alucinógenas, medicinales o de manera accidental. La clínica se caracteriza por sequedad bucal, alteraciones visuales, midriasis, diaforesis, taquicardia, dificultades para la deglución, retención urinaria, desorientación y alucinaciones. En intoxicaciones graves puede llegarse al coma y parada cardíaca<sup>2,3,6</sup>. En nuestra paciente entró en contacto directo la semilla con el ojo provocando únicamente midriasis unilateral, descrito en la literatura con el sugerente nombre de "midriasis del jardinero"<sup>4,5</sup>. Nuestro caso permite recordar los posibles efectos tóxicos o indeseables de las plantas, poco frecuentes y, en general, desconocidos.

1- Urbano Márquez A, Estruch A, Estruch Riba R. Neurología. Generalidades. En: Farreras, Rozman, editores. *Medicina Interna*. Barcelona: Ed. Doyma, 1997:1335-408.

2- Boada M, Romanillos T. Les plantes tòxiques de Catalunya. 1.ª ed. Barcelona: Pòrtic, 1999.

3- Font Quer P. Las plantas medicinales. 6ª ed. Barcelona: Ed. Labor, 1980.

4- Voltz R, Hohlfeld R, Liebler M, Hertel H. Gardeners mydriasis. *Lancet* 1992;339:752.

5- Alcaraz SF, Girón JM, Delgado F, Gómez AJ. Midriasis por contacto accidental con estramonio (*Datura stramonium*). *Med Clin (Barc)* 1999;113:156.

6- [www.rz.uni-hamburg.de/biologie/b-online/ibc99/botanica](http://www.rz.uni-hamburg.de/biologie/b-online/ibc99/botanica). Lecciones hipertextuales de Botánica.

**E. Gri, B. Beltrán, Y. Durán, A. Riera**

*Servicio de Urgencias. Hospital de Terrassa. Barcelona.*