emergencias 2001;13:291-298

Enfisema gástrico: etiología obstructiva

Sr. Director:

Recientemente, ha cobrado en la bibliografía gran interés la revisión patogénica sobre la neumatosis intestinal secundaria[1]. Consideramos de interés presentar nuestra experiencia en relación a la aparición de un caso de enfisema gástrico secundario a distensión y necrosis, como causa poco frecuente en lugar de una etiología infecciosa.

La visualización de aire en la pared gástrica es una situación extraordinariamente rara, con una etiopatogenia oscura y una alta mortalidad (43%): sólo hay descritos alrededor de 49 casos en la literatura anglosajona. El reconocimiento de este signo constituye una alarma radiológica y es fundamental para salvar la vida del paciente[2].

La revisión de Pearl[3] ilustra el cambio de los conceptos clásicos etiopatogénicos sobre la entidad neumatosis intestinal, atribuida hasta a 58 factores etiológicos. Se plantean cuatro teorías con mayor repercusión clínica y diagnóstica: la necrosis intestinal, el aumento de la permeabilidad de la mucosa, la patología pulmonar y la teoría mecánica por la rotura de la mucosa. En el estómago, el gas intramural puede producirse por una gastritis enfisematosa, ingestión de cáusticos o yatrogenia. Estas situaciones constituyen una emergencia quirúrgica. La neumatosis secundaria a la disrupción de la mucosa, como en el caso que presentamos, se produce más probablemente por sobredistensión o necrosis[4] secundaria a una úlcera péptica, estenosis pilórica, que con mayor frecuencia suele ser de origen neoplásico[5] o malformación congénita como el páncreas anular.

Paciente de 85 años con antecedentes de: hipertensión arterial, diabetes mellitus tipo II y hemorragia digestiva alta por ulcus bulbar en 1989, por lo que fue intervenida.

Ingresa en 1992 procedente de urgencias por un cuadro de distensión abdominal generalizada, con malestar general, sin reacción peritoneal.

En la radiografía simple de abdomen se observa dilatación gástrica masiva con abundantes restos alimentarios e imágenes de gas, posiblemente correspondientes a neumoperitoneo. Se completó el estudio mediante Rx simple (fig. 1) y tomografía abdominal (TC) (fig. 2) que confirmó un estómago muy distendido, con abundantes restos sólidos y aire intramural, de aspecto lineal, dibujando toda la pared gástrica. Se descartó neumoperitoneo; tampoco se objetivó gas portal.

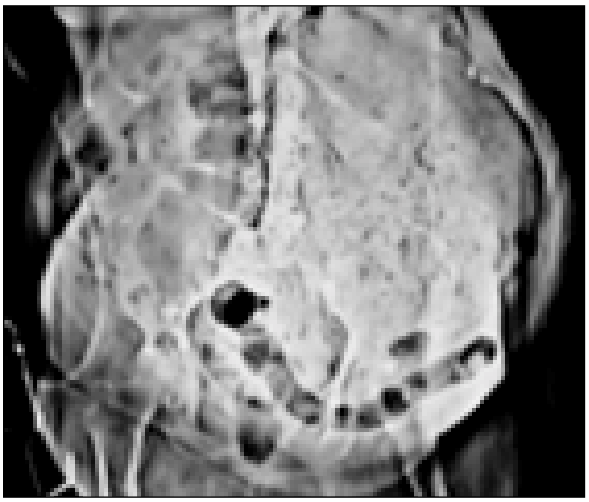

Figura 1

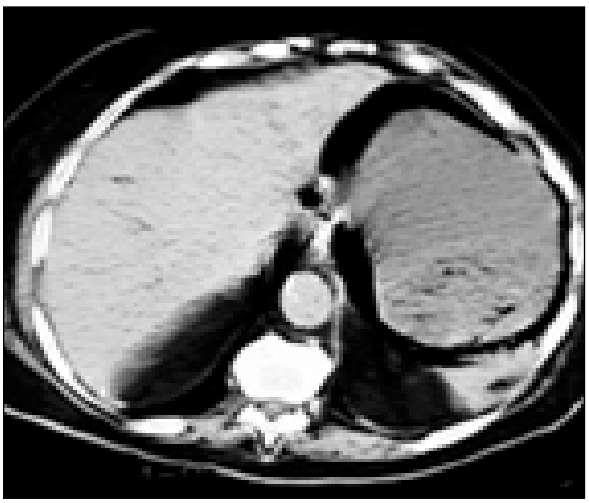

Figura 2

La endoscopia confirmó el estómago dilatado, con abundantes restos de comida, de etiología obstructiva secundaria probablemente a estenosis de la segunda porción duodenal, de aspecto extrínseco que se biopsia.

La cirugía confirmó una masa de bordes mal definidos, de origen pancreático, con infiltración duodenal, causante de la obstrucción. Se realizó vaciamiento gástrico por gastrosto-

mía y gastroentero-anastomosis. Se observó también enfisema gástrico intramural, en epiplon menor, y en colon derecho. El resultado anatomopatológico fue de adenocarcinoma pancreático poco diferenciado, mucosa pilórica con gastritis crónica atrófica y granulomas de cuerpo extraño. La evolución postquirúrgica fue satisfactoria.

El gas puede tener una distribución lineal o focal en curvatura mayor y menor gástrica así como una disección en el retroperitoneo sin efectos sistémicos y el tratamiento depende de la etiología y de la extensión de la rotura de la mucosa.

El caso que presentamos corresponde a un tipo obstructivo de enfisema gástrico producido más probablemente por la teoría mecánica de disrupción de la mucosa, distinto de una etiología infecciosa[5].

Consideramos que debe practicarse la TC en estos casos. Constituyó junto con la endoscopia una técnica muy útil para el diagnóstico y orientación quirúrgica de esta entidad.

1- Bastarrika G, Torres E, Vivas I. Pneumatosis intestinal secundaria. Radiología 2000;42:146.

2- Rosen A, Ariely D, Sorin E, Czerniak A. Emphysema of the stomach: a roentgenologic alarm. Report of a case and review of the literature. J Clin Gastroenterol 1996;23:211-3.

3- Pear BL. Pneumatosis intestinalis: a review. Radiology 1998;207:13-9.

4- Low VH, Thompson RI. Gastric emphysema due to necrosis from massive gastric distention. Clin Imaging 1995;19: 34-6.

5- Omojola MF, Pirani MK, Sylven M, al Sebayel M. Computed tomographic evaluation of gastric emphysema-a report of three Cases. Clin Radiol 1997;52:381-3.

E. M. Alonso Fernández, A. Cenarro
Hospital Cán Misses. Ibiza.

Neurocisticercosis: crisis convulsiva

Sr Director:

La cisticercosis es una enfermedad conocida desde la antigüedad, ya descrita con detalle por Aristóteles[1]; se trata de una zoonosis universalmente difundida, concretamente la neurocisticercosis es la zoonosis parasitaria más frecuente del sistema nervioso central, el aumento del turismo a países endémicos de África[2], América Latina[3,4] y Asia[5], junto con la inmigración masiva de individuos provenientes de éstos, ha condicionado un aumento en su incidencia en nuestro entorno. La enfermedad se produce debido a la infestación de un organismo por la larva enquistada del helminto *Taenia solium*. Esta puede producir dos tipos de infección en el hombre dependiendo que dicha infección se produzca por el gusano adulto o por las larvas en los tejidos (cisticercosis).

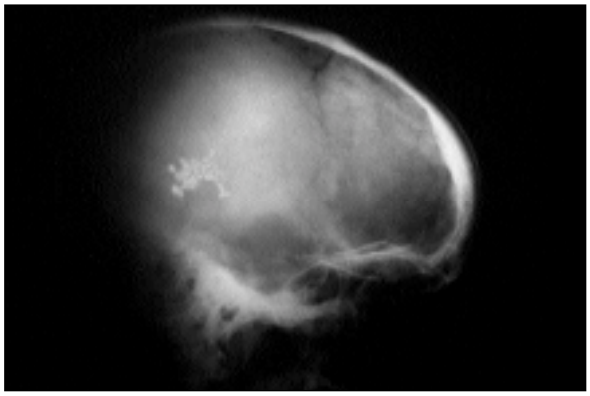

Figura 1. Calcificaciones periventriculares de neurocisticercosis.

El hombre es el único huésped definitivo de *T. solium*. La infestación intestinal suele ser asintomática pero la cisticercosis se localiza generalmente en cerebro y músculo esquelético, la localización y el tamaño de los cisticercos son determinantes de la presentación clínica, siendo las manifestaciones neurológicas las más frecuentes, concretamente la epilepsia de inicio tardío[6-8].

A continuación presentamos un caso de neurocisticercosis:

Mujer de 80 años inmigrante de Ecuador, con epilepsia en tratamiento anticomicial de unos 30 años de evolución, sin otros antecedentes de interés. Acude tras caída casual hace 48 horas, presentando dolor en hemitoráx derecho y pérdida de conciencia con posibles movimientos clónicos.

Exploración física: Palidez cutánea, bien hidratada y eupneica. No presenta adenopatías laterocervicales ni axilares. La auscultación cardíaca es rítmica con un soplo panfocal II-III/VI irradiado a ambas carótidas, con sibilancias difusas en la auscultación pulmonar. El abdomen no muestra hallazgos de interés, con hematoma a nivel de cadera derecha por caída hace 2 días. En miembros inferiores se observan edemas pretibiales, siendo el resto normal.

Estudios complementarios:

Hemograma: 8.200 leucocitos (67,8% neutrófilos, 18%

linfocitos, 6,4% monocitos y 7,5% eosinófilos), Hb 10,6 g/dl, Hto 32,1% y 291000 plaquetas.

Bioquímica: urea 9,5 mg/dl, glucosa 96, creatinina 0.7 mg/dl.

Radiografía de tórax y pelvis: destacan calcificaciones en grano de arroz en tejidos blandos compatible con cisticercosis[9].

Radiografía de cráneo: calcificaciones periventriculares (figura 1).

Con la sospecha de cisticercosis y convulsiones secundarias a ella se ingresa en el Servicio de Medicina Interna donde se realiza Tomografía computadorizada craneal y estudios complementarios, que confirman el diagnóstico.

La neurocisticercosis es una enfermedad parasitaria rara en España, si bien se han detectado un aumento de casos debido a su diagnóstico en pacientes emigrantes que provienen de regiones endémicas, sobre todo sudamericanos. Por dicho motivo es una afección a tener en cuenta en pacientes provenientes de regiones endémicas y que presentan crisis epilépticas de inicio tardío.

Dicha clínica junto con el conocimiento de las manifestaciones radiológicas de esta enfermedad; calcificaciones en grano de arroz que se pueden apreciar en partes blandas de tórax y abdomen, así como calcificaciones periventriculares en la radiología de cráneo, puede ser de gran valor para sospechar la existencia de neurocisticercosis y realizar su diagnóstico ya en el propio servicio de urgencias.

1- Nieto D. Historical notes on Cysticercosis. En Cysticercosis. Present state of knowledge and perspectives. Academic Press Inc 1982:1-7.

2- Michel P, Callies P, Raharison H, Guyon P, Holvoet L, Genin C. Epidémiologie de la cysticercose a Madagascar. Bull Soc Path Ex 1993;86:62-7.

3- Briceño C, Biagi F, Martínez B. Cisticercosis: observaciones de 97 casos de autopsia. Prensa Med Mex 1961;26: 193-7.

4- Ministerio de Salud Pública del Ecuador & Rotary Club Quito Valle Interoceánico ed. Teniasis y cisticercosis en el Ecuador. Quito: Imprenta del Ministerio de Salud Pública, 1991.

5- Kong Y, Cho SY, Cho MS, Kwon OS, Kang WS. Seroepidemiological observations of *Taenia solium* cysticercosis in epileptic patients in Korea. J Korean Med Sci 1993;8:145-52.

6- Lombardo L, Mateos JH. Cerebral cysticercosis in Mexico. Neurology 1961;11:824-8.

7- Henneberg R. Die tierischen parasiten des zentral nerven system. In: Blumke O, Foerster O, eds. Handbuch der neurologie. Berlin: Julius Springer; 1936. p V14/286.

8- Dumas M, Ndiaye IP, Dumas JP, Gueye M. Cysticercose cerebrales (deux nouveaux cas senegalais). Bull Soc Med Afr Noire 1976;21:203-11.

A. González Varela, A. García Castro, F. del Busto Prado, P. Herrero Puente, J. Vázquez Álvarez, M. T. Baelo Bodelón

Hospital Central de Asturias. Oviedo

Abdomen agudo secundario a rotura de angiomiolipoma renal

Sr. Director:

El angiomiolipoma es un tumor mesenquimatoso formado por diversos componentes maduros (vasos sanguíneos, fibras musculares y grasa) con disposición y proporciones anómalas, por lo cual se le denomina también hamartoma. Es un tumor benigno sin capacidad de crecimiento.

Los hamartomas renales pueden aparecer como un fenómeno aislado o bien formando parte del síndrome de esclerosis tuberosa. Aproximadamente el 80% de los pacientes con diagnóstico de hamartoma renal tienen algunos o todos los estigmas de la esclerosis tuberosa. Esta es una enfermedad no ligada al sexo de transmisión autosómica dominante, y se caracteriza por retraso mental, epilepsia y adenomas sebáceos[1-3].

El angiomiolipoma se evidencia como masa renal asintomática, hallazgo accidental en autopsia, ecografía, tomografía computarizada o nefrectomía y como tumoración sintomática asociada o no a esclerosis tuberosa. Un 20% aparecen en pacientes con esclerosis tuberosa y son tumores pequeños, asintomáticos, bilaterales y múltiples. Un 75% aparecen fuera del contexto de la esclerosis tuberosa y corresponden a mujeres de mediana edad portadoras de tumores unilaterales, únicos y sintomáticos. Por último, existe un 5% de casos en que, siendo múltiples, no se acompañan de otros estigmas de la esclerosis tuberosa. Los de gran tamaño se presentan como masa en flanco acompañada de dolor y hematuria. Este tumor tiene especial tendencia a los infartos espontáneos y las hemorragias, por lo cual, cuando el dolor es agudo e intenso sospechamos hemorragia intraabdominal, intraperitoneal, retroperitoneal o intrarrenal. En ocasiones el sangrado es profuso y causa shock hipovolémico.

La actuación en estos enfermos viene condicionada por la forma de presentación y el tamaño del angiomiolipoma, teniendo siempre en cuenta que la urgencia quirúrgica es

muy relativa por el crecimiento lento y benigno. El angiomiolipoma único y asintomático, menor de 4 cm de diámetro, descubierto de manera incidental o asociado a esclerosis tuberosa asintomático no precisa tratamiento y se controla ecográficamente su evolución. Ante cualquier cambio importante o la aparición de síntomas se procede a la cirugía conservadora o embolización[2-5]. Si el hallazgo incidental es una masa grande de característica grasa, la trataremos por su elevado riesgo de hemorragia masiva y rotura espontánea. En casos de hemorragia retroperitoneal aguda actuaremos de forma conservadora, cuando la situación hemodinámica del paciente lo permita. Si la hemorragia es causa de shock, se procederá a la cirugía conservadora, aunque en estas situaciones la nefrectomía a veces es necesaria para salvar la vida del paciente[1-3].

Presentamos el caso clínico de una mujer de 51 años con antecedentes personales de crisis renoureteral hace aproximadamente 2 años. Consulta en urgencias por dolor en fosa renal derecha de aparición brusca, postprandial, compatible con nueva crisis renoureteral. A los pocos minutos del ingreso presentó brusco deterioro hemodinámico, asociado a cuadro abdominal agudo, T.A. 80/50, leucocitosis moderada, hematocrito del 24%, hemoglobina de 8.20 g/dl. La gasometría puso de manifiesto una acidosis metabólica con incremento del lactato arterial. Rx de tórax con derrame pleural derecho. Rx de abdomen con borramiento de la línea del psoas derecho. Se realiza ecografía y tomografía computadorizada abdominal, observándose múltiples masas en ambos riñones, sólidas, heterogéneas y con áreas de baja densidad, compatibles con hamartomas (angiomiolipomas). El mayor de unos 10-11 cm. en el riñón derecho, con evidencia de sangrado agudo que produjo un gran hematoma renal y perirenal con extensión al retroperitoneo y raíz del mesenterio.

La paciente fue intervenida de urgencia con diagnóstico de shock hipovolémico secundario a tumoración renal sangrante, con importante hematoma retroperitoneal, siendo necesario practicar una nefrectomía derecha. El estudio anatomopatológico confirmó la sospecha de angiomiolipoma.

1- Da Ponte D, Zungri E, Algaba F, Solé-Balcells F. Angiomyolipome renal isolé- etude 10 cas. J Urol Nephrol 1993; 89:267.

2- Martínez R, Valls F, Domínguez C, Gallego J, Oliver F, Jiménez-Cruz F. Diagnóstico y tratamiento del angiomiolipoma renal. Arch Esp Urol 1989; 42:661.

3- Jiménez Cruz JF. Tumores del parénquima renal. En: Jiménez Cruz J.F. Tratado de Urología práctica. Greogri. Valencia 1984;485.

4- Kaneti J, Kruguak K, Hirah M,Glickman L. Rupture of renal angiomyolipoma:conservative surgery. J Urol 1983;129:810-1.

5- Udeku FAO. Renal angiomyolipoma. Int Surg 1996; 46:205.

C. Gázquez Alcoba, A. Hernández Sánchez Cabezudo, E. Simón Morales, E. Villanueva Yome

Servicio de Urgencias. Hospital Punta de Europa. Algeciras. Cádiz.

Cricotiroidotomía en traumatismo craneoencefálico grave

Sr. Director:

Los TCE graves se definen como aquellos que se acompañan de alteración del nivel de conciencia, con una puntuación de Glasgow menor de 9. En este tipo de patología es prioritaria la reanimación inmediata, la valoración mediante tomografía computadorizada craneocervical y el tratamiento neuroquirúrgico, si lo precisan.

En nuestro medio, con una UVI-móvil integrada en la estructura del servicio de Urgencias de un hospital comarcal, hemos de añadir un factor importante como es el traslado del paciente al hospital neuroquirúrgico de referencia, a 45 Km. de distancia.

Mantener la vía aérea permeable es fundamental. Ocasionalmente no es posible la intubación, pudiendo ser necesaria una cricotiroidotomía cuya técnica es fácil:

– Localizar la membrana por debajo del cartílago tiroides y por encima del cricoides.

– Hacer una incisión longitudinal de unos 2 cm en la zona dejando expuesta la membrana, separando los bordes de la herida.

– Hacer una incisión transversal sobre la membrana cricotiroidea, dilatarla (un buen dilatador son los dedos) e introducir el dispositivo que elijamos (tubo o cánula). En nuestro caso utilizamos un tubo traqueal del nº 8. Posteriormente se fija el dispositivo elegido.

– Con posterioridad se procede a ventilar mecánicamente, sin hiperventilar.

Presentamos el caso de un varón de 30 años que sufrió un accidente de tráfico tras colisionar contra la parte posterior de un camión. Desde el servicio de Urgencias del hospital comarcal se movilizó la UVI-móvil hasta el lugar del accidente, donde el médico realizó una valoración inicial del paciente objetivando la existencia de respiración espontánea aunque

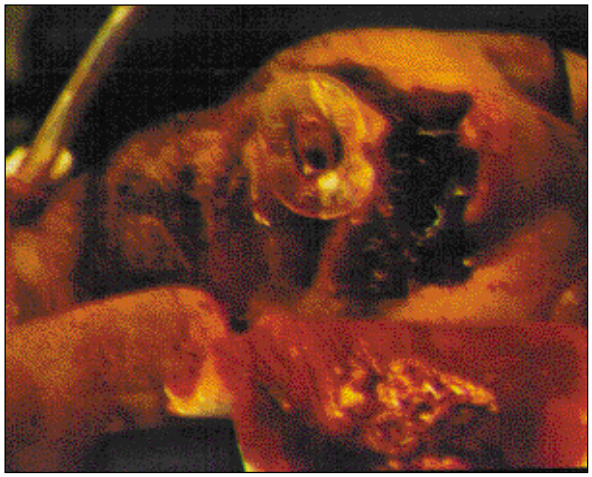

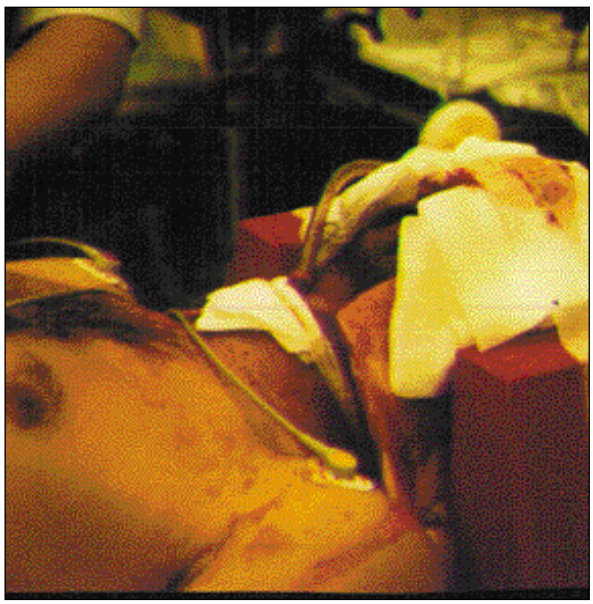

con episodios de apnea frecuentes y prolongadas. En la exploración toracoabdominal y pelviana no se objetivó ninguna alteración. Asimismo en la exploración cervical no se detectó ingurgitación yugular, desviación traqueal ni enfisema subcutáneo. El paciente presentaba continuos cambios de ritmo cardíaco con extrasístoles y bradicardias ocasionales, latido carotídeo y radial presentes y un relleno capilar menor de 2 segundos. Como causas de sangrado se observan epistaxis, herida de cuero cabelludo y otorragia. En relación con la valoración neurológica no es posible valorar el estado pupilar por continuas hemorragias al elevar los párpados, siendo la escala de coma de Glasgow de 4 puntos (AO:1, RV:1, RM:2).

Al paciente se le administra oxígeno a alto flujo mediante una mascarilla tipo venturi y se le perfunde suero fisiológico isotónico.

Dada la situación neurológica del paciente se decidió la intubación orotraqueal (IOT) inmediata con control de la columna cervical mediante un collarín. Al introducir el laringoscopio sin hiperextender el cuello se observa masa encefálica que se intenta aspirar para visualizar la glotis sin conseguirlo. Tampoco se consiguió la intubación utilizando una sonda orogástrica como guía para la IOT y tras realizar las maniobras de Shellick y Burp.

Dada la situación del paciente y lo prioritario de aislar la vía aérea se decide realizar una cricotiroidotomía.

Para sedar al paciente se utilizó midazolam y como relajante succinilcolina, manteniendo posteriormente la relajación con atracurio. Asimismo se perfundió manitol al 20% en dosis única.

Durante todo el período de atención se procedió a monitorizar el ECG, pulsioximetría, $EtCO_2$, así como tomas frecuentes de TA.

El paciente fue trasladado al Hospital de Navarra donde se intervino quirúrgicamente por parte del servicio de Neurocirugía, manteniendo la cricotiroidotomía durante la intervención. El paciente falleció a los diez días.

En relación con la técnica de la cricotiroidotomía parece relativamente sencilla salvo en lo referente a la incisión de la membrana, ya que es difícil de seccionar. Lo que hicimos nosotros fue puncionarla con el bisturí y continuar la sección con una tijera. Para dilatar el orificio utilizamos los dedos.

Al revisar posteriormente el material de la UVI-móvil y del Sº de Urgencias nos encontramos, que aunque disponemos de kits para punción cricotiroidea la mayoría no tienen globo, lo que nos impide aislar la vía aérea para una ventilación adecuada, aunque sí podamos vencer una obstrucción (cuerpos extraños laríngeos o edema de glotis).

Sería interesante disponer de técnicas alternativas como la mascarilla laríngea rígida (Fastrach) que permite IOT.

Aconsejamos que revisen en sus servicios de urgencias los kits de cricotiroidotomía. Es mejor no llevarse sorpresas, o no tener que improvisar si se necesitan.

1- Ruiz Bailén M, Fierro Rosón LJ, Ramos Madera JA, Serrano Córcoles MC, Hurtado Ruiz B, Díaz Castellanos, et al. Manejo del traumatismo craneoencefálico grave en un hospital comarcal. Emergencias 2000;12:106-15.

2- Murillo Cabezas F, Muñoz Sánchez MA, et al. Traumatismo craneoencefálico. Med Intensiva 1996;20:79-87.

3- Committee on trauma of the American College of Surgeons. Head trauma in Advanced Trauma Life Support course for physicians. Chicago. American College of Surgeons 1993;159-84.

4- Grange CM, et al. Apropiate tecniques for airway management of emergency patients with suspectec spinal cord injury. Anesth Analg 1989;68:416-8.

5- Fortune JB, et al. Efficacy of prehospital surgical cricothyrotomy in trauma patients. J Trauma 1997;42:832-8.

J.A. Hernández Galán, I. Santiago Aguinaga, J.M. Escudero Berasategui, M. Martínez Bayarri, C. León Zudaire, M. de Prada
Médico/a del Servicio de Urgencias y UVI-móvil Hospital García Orcoyen (Estella).

Rotura diafragmática complicada diferida

Sr. Director:

El hecho de haber tratado recientemente en nuestro Servicio un paciente con rotura diafragmática diferida complicada con estrangulación visceral similar al publicado en su Revista por Del Arco et al[1], nos ha animado a comentar las particularidades de nuestro caso.

Se trataba de un paciente varón de 28 años de edad que acudió al Servicio de Urgencias por presentar dolor de diez horas de evolución en hemitórax izquierdo y epigastrio, de aparición súbita tras la realización de un esfuerzo físico, acompañado de un cuadro vegetativo grave. Como antecedentes patológicos de interés solo destacaba un traumatis-mo toracoabdominal izquierdo con fracturas costales sufrido hacía tres meses que no requirió ingreso. En la exploración física destacaba la apariencia de gravedad del paciente con sudoración, palidez y respiración superficial que contrastaba con una exploración abdominal anodina. En la auscultación pulmonar se apreció hipoventilación en base derecha. La analítica de rutina solo descubría una leucocitosis con desviación iz-quierda siendo todos los demás parámetros normales al igual que el EKG. La radiología mostraba las antiguas fracturas costales con ocupación del seno costofrénico izquierdo no concluyente, por lo que se realizó tomografía computadorizada (TC) toracoabdominal que demostró la existencia de una rotura diafragmática con asas de intestino delgado herniadas en tórax (figura 1). El paciente fue intervenido de urgencia por vía abdominal encontrando la mencionada rotura situada en cúpula diafragmática izquierda, ocupada por asas yeyunales inviables, que debieron ser resecadas, tratando posteriormente el defecto herniario con sutura a puntos sueltos de material irreabsorbible. Fue dado de alta a los 10 días y revisado en consultas externas a los dos meses.

El elevado número de traumatismos toracoabdominales atendidos en los Servicios de Urgencias, debidos en su mayoría a accidentes de tráfico, ha producido un aumento en el número de roturas diafragmáticas cuyo diagnóstico de inicio es infrecuente salvo que se tenga un elevado índice de sospecha,

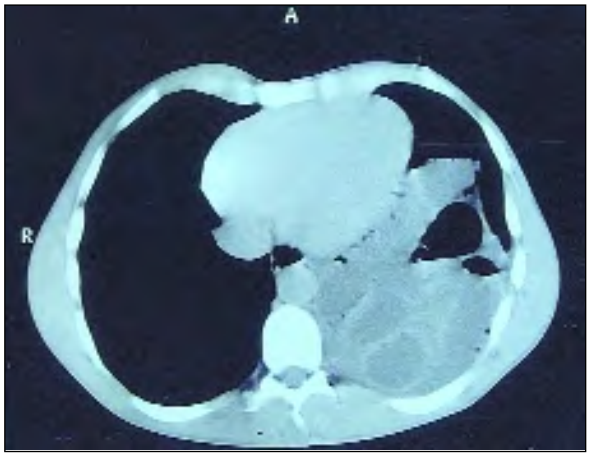

Figura 1. TC Torácico. Ocupación de cavidad torácica por asas intestinales.

diagnosticándose más frecuentemente de forma diferida cuando la herniación de vísceras abdominales con la consiguiente volvulación, obstrucción o estrangulación de las mismas causa un cuadro de abdomen agudo[2].

La incidencia de rotura diafragmática oscila entre el 0,6 y 6,6% de los traumatismos toracoabdominales, en el lado izquierdo por estar más desprotegido siendo excepcional las roturas bilaterales. En nuestro medio son más frecuentes en traumas cerrados[3, 4].

Las roturas diafragmáticas se consideran como marcadores de gravedad en traumatismos por las lesiones a las que suelen asociarse, si bien el hecho de que en ocasiones se produzcan de manera aislada explica el periodo de latencia diagnóstico tan variable de las mismas, desde meses hasta cuarenta años. La complicación de la rotura con herniación visceral dando lugar a cuadros de abdomen agudo, oclusión intestinal, insuficiencia respiratoria, manifestaciones vegetativas o simplemente disfagia con dificultad para eruptar pone en marcha las pruebas complementarias para llegar al diagnóstico. El diagnóstico en roturas diferidas complicadas ha de sospecharse, buscando antecedentes traumáticos en el paciente. La radiología simple no siempre da el diagnóstico de certeza, en ella podemos ver burbujas de gas en tórax, atelectasias basales, elevación diafragmática o irregularidad del mismo y desplazamiento mediastínico[1, 5]. La radiología de tórax con colocación de sonda nasogástrica y opacificación digestiva alta la técnica de elección en las rupturas diafragmáticas, reservándose la TC y la resonancia magnética para casos dudosos en los que el estado de gravedad o agitación del paciente lo permitan.

1- Del Arco C, Isasia T, La Hulla M, Fernández – Escribano M, Culebras J, Terriza D. Abdomen agudo por rotura diferida de diafragma. Emergencias 2000;12:47-9.

2- Pastor EC, Pérez L, González E, Mínguez F, Gil F, Seco JL, Santamaría JL. Rotura diafragmática. Revisión de 38 casos. Cir Esp 1997;61:121-4.

3- Salvador M, Santomé F, Sanz F, Pliego M, Garrido R, González N. Traumatismos diafragmáticos. Cir Esp 1993;54:419-22.

4- Kaulesar DMKS, Kats E, Johannes EJ. Sixty-three cases of traumatic injury of the diaphagm. Injury 1991;22:303-6.

5- Maddox PR, Mansel RE, Butchart EG. Traumatic rupture of the diaphagm: a dificult diagnosis. Injury 1991;22:299-302.

L. Ligorred, M.C. Casamayor, J. Recreo*, E. Munilla**
*Servicio de Cirugía General y *Urgencias.*
Hospital San Jorge. Huesca.
***Servicio de Medicina Interna.*
Hospital Royo Villanova. Zaragoza

Gossypiboma pélvico: causa de obstrucción intestinal

Sr. Director:

El textiloma designa a un cuerpo extraño dejado durante el acto quirúrgico. El término gossypiboma describe la reacción inflamatoria granulomatosa causada por un cuerpo extraño. Se estima que la frecuencia es de un caso por cada 1.000 a 10.000 intervenciones quirúrgicas, aunque probablemente sea mayor[1]. La clínica es muy inespecífica y la magnitud del problema se justifica porque la morbi-mortalidad puede ser muy alta (hasta 15-20% de los casos). Frecuentemente se producen tras intervenciones quirúrgicas abdominales o ginecológicas. Considermaos de interés presentar este caso por su rareza como causa de invaginación y de obstrucción intestinal en un adulto.

Se trataba de un varón de 39 años de edad, con antecedente de apendicectomía en abril de 1999, que acudió a urgencias por presentar desde hacía 15 días dolor epigástrico que aumentaba tras la ingesta. En las últimas horas, el dolor se irradió a mesogastrio y vacío derecho con alteraciones del tránsito intestinal.

La exploración física reveló dolor a la palpación en hemiabdomen derecho con sensación de ocupación en vacío y fosa iliaca ipsilateral junto con signos de irritación peritoneal. En la analítica destacó 36,5º de temperatura, 6000 leucocitos (75%) de neutrófilos.

Se realizó a continuación eco-tomografía computerizada abdominal (T.C.) (fig. 1) que objetivó invaginación de asas de intestino delgado, junto con burbujas de aspecto heterogéneo y mal definidas causando obstrucción intestinal y alteración de la grasa mesentérica con mínima cantidad de líquido adyacente.

Se realizó intervención quirúrgica urgente confirmando tumoración inflamatoria de varias asas de intestino delgado (íleon terminal) con absceso y cuerpo extraño invaginado en dos asas de ileón terminal. Adenopatías mesentéricas reactivas.

Se liberaron asas de intestino delgado junto con drenaje de absceso mesentérico y extracción de cuerpo extraño. Resección de 30 cm de íleon terminal dejando extremo distal a 1,5 cm de la válvula íleo-cecal y realizando anastomosis término-terminal ileoileal con sutura continua. La evolución postoperatoria fue satisfactoria.

La anatomía patológica diagnosticó segmento de intestino delgado con fibrosis mesentérica e inflamación granulomatosa crónica a cuerpo extraño.

A menudo la clínica es inespecífica y muy variable, aunque suele palparse una masa y el dolor abdominal es frecuente. Suele transcurrir largo tiempo desde la cirugía hasta la presentación clínica[2], pero puede oscilar desde 7 días hasta 21 años, especialmente si el gossypiboma permanece estéril. Sin embargo, una vez que se desarrolla la infección, la clínica se manifiesta en poco tiempo como absceso, peritonitis, sepsis, fístulas o hemorragia, con una mortalidad muy significativa (15-25%).

El estudio radiológico es importante en el diagnóstico: la radiografía simple de abdomen es el primer paso pues si el cuerpo extraño es radioopaco se hará visible. La semiología ecográfica es inespecífica[4], puede mostrar un área ecogénica con sombra acústica o una masa hipoecoica irregular compleja con ecos internos, como un quiste complicado y especialmente la TC no es patognomónica, pero sí muy orientati-

Figura 1.

va[6] de este diagnóstico cuando se objetiva una colección heterogénea, bien definida, con burbujas, aspecto espongiforme, calcificaciones o escasa captación de contraste intravenoso en anillo. Sin embargo, en múltiples ocasiones se confunde con un absceso[7] por la presencia de gas o simula un tumor intestinal[8] cuando el cuadro es muy crónico y no hay sospecha clínica.

Su localización más frecuente es intraabdominal, siendo excepcional su hallazgo intraluminal[9] como causa de invaginación y obstrucción intestinal en el adulto[10].

Los gossypibomas pueden prevenirse con un cuidadoso escrutinio durante el acto quirúrgico junto con el uso de marcadores radioopacos. Deben sospecharse cuando existe una recuperación postoperatoria lenta con sintomatología inespecífica y poco orientativa; estos datos pueden alertar al clínico sobre este posible diagnóstico[4].

1- Rappaport W, Haynes K. The retained surgical sponge following intra-abdominal surgery. A continuing problem. Arch Surg 1990;125:405-7.

2- Liessi G, Semisa M, Sandini F, Roma R, Spaliviero B, Marin G. Retained surgical gauzes: acute and chronic CT and US findings. Eur J Radiol 1989;9:182-6.

3- Williams RG, Bragg DG, Nelson JA. Gossypiloba-the problem of the retained surgical sponge. Radiology 1978;129:323-6.

4- Kokubo T, Itai Y, Ohmoto Y, Yoshikawa K, Lio M, Atomi Y. Retained surgical sponges: CT and US appearance. Radiology 1987;165:415-8.

5- Kopka L, Fischer U, Gross AJ, Funke M, Oestmann JW, Grabbe E. CT of retained surgical sponges (textilomas): pitfalls in detection and evaluation. J Comput Assist Tomogr 1996;20:919-3.

6- Kalovidouris A, Kehagias D, Moulopoulos L, Gouliamos A, Pentea S, Vlahos L. Abdominal retained surgical sponges: CT appearance. Eur Radiol 1999;9:1407-10.

7- Apter S, Hertz M, Rubinstein ZJ, Zissin R. Gossypiboma in the early post-operative period: a diagnostic problem. Clin Radiol 1990;42:128-9.

8- Zbar AP, Agrawal A, Saeed IT, Utidjian MR. Gossypiboma revisited: a case report and review of the literature. J R. Coll Surg Edinb 1998;43:417-8.

9- Robinson KB, Levin EJ. Erosion of retained surgical sponges into the intestine. Am J Roentgenol Radium Ther Nucl Med 1966;96:339-43.

10- Warshauer DM, Lee JKT. Adult Intussusception Detected at CT or MR Imaging: Clinical-Imaging Correlation. Radiology 1999;212:853-60.

E. M.ª Alonso Fernández, A. Cerrano

Servicio de Radiodiagnóstico.

Hospital Can Misses. Ibiza.