

Imágenes

Hematoma subdural espinal espontáneo

J.M. Vallés Tarazona, M.I. Campos Peláez, E. Álvaro Jáuregui, E. Antón Niego, A. Gras Borrell, P. Elorza Montesinos

SERVICIO DE URGENCIAS. HOSPITAL UNIVERSITARIO LA FE. VALENCIA.

Mujer de 73 años de edad, hipertensa. Consulta por dolor dorsal, irradiado a brazos, empastamiento cervical, diaforesis y náuseas. La exploración física sólo muestra cierta limitación en la flexión cervical. Tensión arterial 160/80 mmHg. Unas horas antes había consultado por cefalea y TA de 200/100, habiéndosele realizado un TAC cerebral que fue normal.

La radiografía de tórax, analítica, TAC toraco-abdominal y ecocardiografía fueron anodinas. La Resonancia Magnética Nuclear (RMN) cérvico-dorso-lumbar objetivó un hematoma subdural desde la transición cráneo cervical hasta L4, sin compresión significativa bulbar ni de médula espinal (Figura 1).

El hematoma subdural espinal se ha descrito asociado a tratamiento anticoagulante, discrasias sanguíneas, fracaso hepático, intoxicación por raticidas dicumarínicos, anestesia raquídea, combinado con hemorragia subaracnoidea, eclampsia, traumatismos, laminectomía o discectomía, procedimientos de derivación ventrículo-peritoneal o ruptura de malformaciones vasculares e incluso formas espontáneas o idiopáticas^{1,2}.

El tratamiento es quirúrgico. Sólo en pacientes con afectación neurológica mínima es posible el tratamiento conservador³.

BIBLIOGRAFÍA

- 1- Boukobza M, Haddar D, Boissonnet M, Merland JJ. Spinal subdural haematoma: a study of three cases. *Clin Radiol* 2001;56:475-80.
- 2- Chávez-Tapia NC, Vega Zapata R, Menéndez Zertuche S, Alessio Robles-Landa LP, Lizardi Cervera J. Hematoma subdural crónico intraespinal

- e intracraneal simultáneo. Reporte de un caso y revisión de la literatura. *Médica Sur, México* 2003;10:21-4.
- 3- Domenicucci M, Ramieri A, Ciappetta P, Delfini R. Nontraumatic acute spinal subdural hematoma: report of five cases and review of the literature. *J Neurosurg* 1999;91(1 Suppl):65-73.

Correspondencia: José Manuel Vallés Tarazona
Servicio de Urgencias.
Hospital Universitario La Fe
Avd. de Campanar, 21
46009 Valencia.
E-mail: valles_jostar@gva.es

Fecha de recepción: 9-5-2005
Fecha de aceptación: 26-4-2006

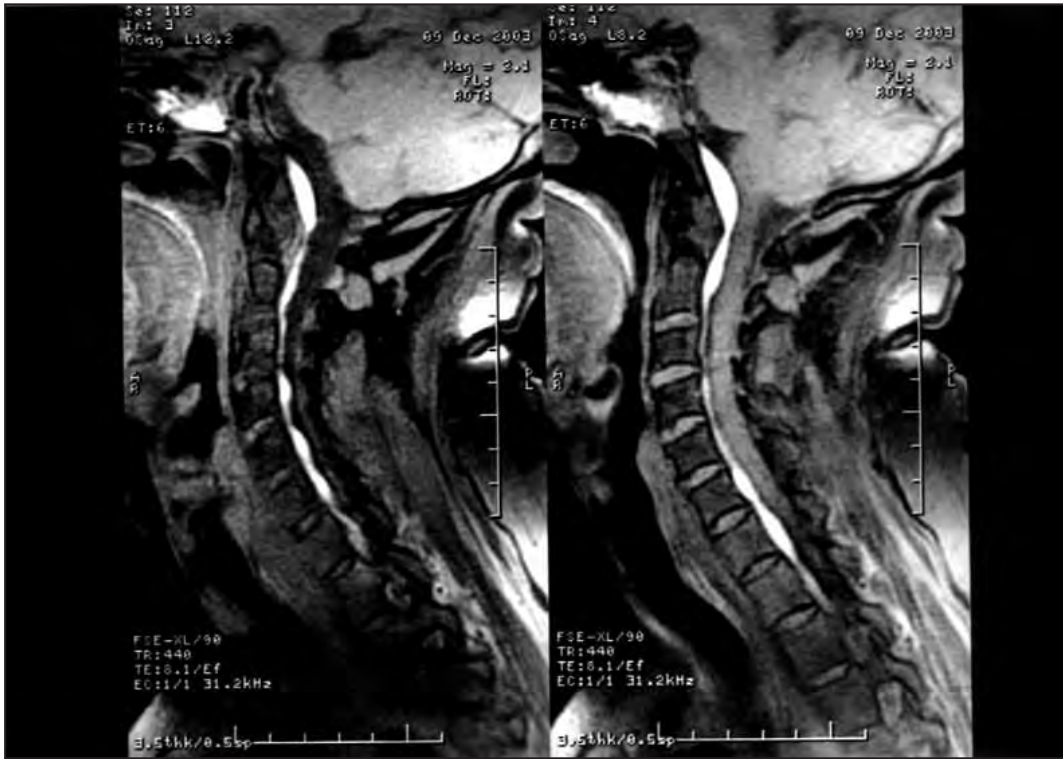


Figura 1. RMN sagital mostrando un extenso hematoma subdural desde la transición cráneo cervical aproximadamente hasta C7-D1.

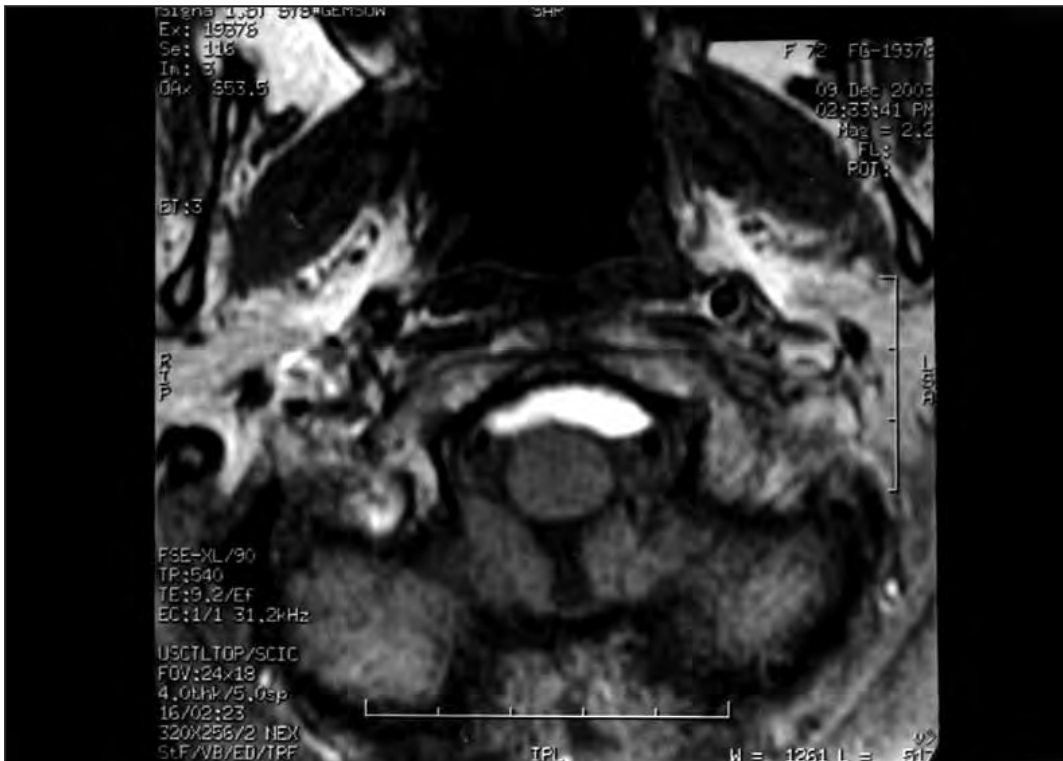

Figura 2. RMN, corte transversal.