

Cartas al Director

Envenenamiento leve por picadura de cubomedusa

Sr. Director:

El veneno de las medusas es uno de los más tóxicos del reino animal, y contiene una mezcla de cadenas complejas de polipéptidos tóxicos y antígenos, junto con enzimas de alto peso molecular¹. Las reacciones humanas a su picadura pueden ir desde manifestaciones locales a sistémicas^{2,4}, e incluso ser fatales⁵, especialmente en niños^{6,7}.

Presentamos el caso de una paciente mujer de 45 años, sin antecedentes de interés, que consulta por picadura de medusa en brazo derecho, sufrida tres semanas antes estando de vacaciones en Kuala Lumpur (KL), Malasia.

A las 24 horas de la picadura la paciente presentó lesiones dérmicas en forma de tiras largas coincidentes con el contacto con los tentáculos del animal (Figura 1) refiriendo el cuadro clínico como similar a una quemadura, con dolor y prurito. El tratamiento *in situ*, al recibir la picadura, fue irrigación con agua dulce y frotamiento con arena de la playa. Como el dolor no cedía fue hospitalizada en KL administrándosele tratamiento antiálgico y antibióticos.

A los 15 días de la picadura la zona lesionada presentaba linfodema, áreas necrosadas y ulcerosas (Figura 2), con menos dolor local pero más afectación general, con edemas desde el hombro hasta el gemelo derecho.

Tres semanas después de la picadura vuelve a París y acude a nuestro Servicio de Urgencias, donde presentaba un estado hemodinámico normal, afebril, sin prurito, pero con lesiones eritematosas y ulceraciones necróticas, linfadenopatía e intenso dolor (Escala Visual Analógica de 7-8/10).

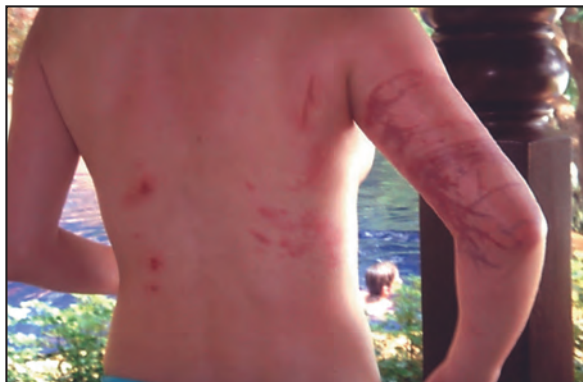

Figura 1. Lesiones aparecidas a las 12 h después de la picadura.

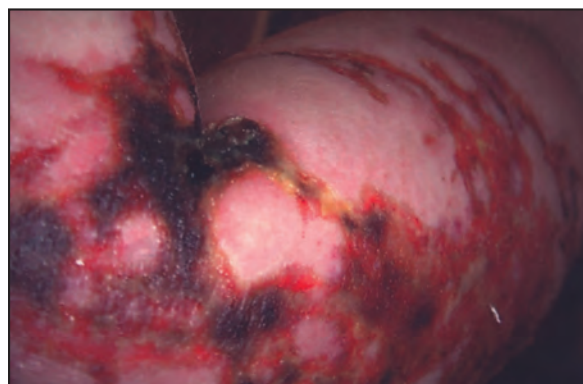

Figura 2. Evolución de las heridas a las 3 semanas.

Por la localización geográfica y el tipo de lesiones que presentaba, se pensó en una cubomedusa, la *Chiropsalmus quadrigatus*, como especie causante del accidente, también conocida popularmente como medusa caja, avispa marina, medusa cubo o diablo de Australia.

Se le administraron 800 mg de paracetamol y 60 mg de dextropropoxifeno vía oral y se realizó cura de la herida, lavándola con suero fisiológico estéril, desinfección con clorhexidina, aplicación de pomada sulfadiacina argéntica, gasas vaselinadas y vendaje. La paciente fue dada de alta con tratamiento antiálgico y control en 48 horas. Las lesiones evolucionaron favorablemente y a los dos meses del accidente ya no presentaba zonas necróticas, el edema había disminuido y el tejido de granulación iba recubriendo las heridas (Figura 3). Durante un mes la paciente se estuvo curando la herida a diario, presentando a los cinco meses únicamente ligeras cicatrices en la parte interior del brazo.

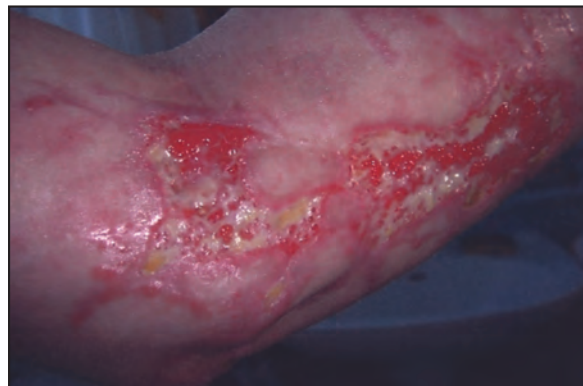

Figura 3. Evolución de las heridas a las 6 semanas.

Las medusas son animales que forman parte del zooplankton de la vida marina y corresponden al género *Cnidarios*. De las cuatro familias de este género, los cubozoos son los más tóxicos⁸. La mayoría de picaduras de medusa ocurren fundamentalmente en aguas subtropicales en las orillas del norte de Australia, Papúa Nueva Guinea, Malasia, Indonesia, las Filipinas, Tailandia y Vietnam⁹. Ocasionalmente llegan a las costas españolas, debido a fenómenos oceanográficos y climatológicos. Las cinco especies más frecuentes en nuestras costas son la *Pelagia noctiluca*, la *Chrysaora hysoscella*, la *Rhizostoma Pulmo*, la *Cotylorhiza tuberculata* y la *Physalia physalis* (carrabela portuguesa)¹.

Las cubomedusas disponen de varios tentáculos poseedores de células urticantes, llamadas nematocistos cuya activación es por contacto y actúan como pequeños harpones inyectando toxinas paralizantes. Esta familia de medusas se alimenta de grandes peces lo que requiere un veneno muy potente para una parálisis rápida. La reacción inmediata al veneno tiende a ser más tóxica que alérgica, ya que el dolor ocurre inmediatamente después de la exposición^{2,8}.

El envenenamiento leve implica reacciones de contacto locales, de forma lineal, dolor intenso, ardor y prurito, angioedema, pápulas eritematosas que simulan quemaduras y ampollas con descamación posterior a las 8 semanas, adenopatía regional y reacciones cutáneas a distancia secundarias al componente antigénico del veneno entre otras^{8,9}. Su evolución en el tiempo depende de diferentes factores: tipo de medusa, superficie corporal expuesta, sensibilidad de la víctima al veneno, tratamiento inicial, etc.².

El tratamiento local de la piel incluye lavar la herida con suero fisiológico o con agua de mar evitando el agua dulce ya que facilita la eclosión de los nematocistos, tal y como se hizo en este caso^{2,8}. Tampoco está indicado el frotamiento con arena. Hay controversia sobre si se debe sumergir la zona lesionada en ácido acético al 5% o vinagre^{2,10}, con el fin de inhibir futuras descargas de los nematocistos⁵. Retirar, si los hay, los tentáculos que hayan quedado pegados a la piel con unas pinzas o similar. El uso del alcohol, aunque existen algunas bibliografías que lo recomiendan está fuertemente contraindicado ya que de hecho estimula los nematocistos inactivos, aumentando el dolor y causando reacciones dérmicas severas^{2,8}. Se puede aplicar frío local para intentar disminuir el dolor, aunque nunca hielo directo, pues produciría el mismo efecto liberador de nematocistos².

A nivel hospitalario, se puede aplicar bicarbonato de sodio y talco para eliminar los nematocistos inactivados que resten, retirándolo, una hora más tarde, con un objeto romo. Si el dolor es muy intenso, aplicar anestésicos tópicos como la bupivacaína y continuar con frío local y, en caso necesario, pasar a analgesia narcótica⁵. Administrar antihistamínicos y corticoides sistémicos o tópicos. En caso de espasmos locales severos, pueden usarse benzodiazepinas. Administrar profila-

xis antitetánica y antibióticos sistémicos en caso de signos de infección secundaria. Las curas de las lesiones se realizarán a nivel ambulatorio con lociones de hidrocortisona del 0,5 al 1% dos veces al día.

Los efectos sistémicos pueden incluir reacciones alérgicas, síndromes cardíacos y síndromes neurológicos², especialmente en el género *Chiropsalmus* de la familia de las *Chirodropidae*. La toxina origina alteraciones de la permeabilidad de las membranas celulares, dando lugar a la liberación de mediadores inflamatorios y a efectos directos a nivel del miocardio^{11,12}, tejido nervio^{3,4,6} y excepcionalmente hepático y renal². Ocurren también reacciones antigénicas por las toxinas, en general tardías, pudiendo llevar al shock anafiláctico^{2,8,9}.

La picadura de medusa es, por tanto, una entidad clínica a tener en cuenta por los primeros intervinientes (socorristas de playas, etc.) y por los servicios de urgencias de atención primaria, ya que un tratamiento inicial incorrecto puede llevar a una peor evolución de la intoxicación. Como en el presente caso, los servicios de urgencias hospitalarios, también pueden atender casos *a priori* leves, bien por reacciones de tipo anafiláctico o sistémicas, por necesidad de tratamiento analgésico potente, o bien por lesiones cutáneas graves.

- 1- Pili JM, Nogue S. Toxicidad por picadura de medusas. JANO 2006; 1616:45-6.
- 2- Peel N, Kandler R. Localized neuropathy following jellyfish sting. Postgrad Med J 1990;66:953-4.
- 3- Ponampalam R. An unusual case of paralytic ileus after jellyfish envenomation. Emerg Med J 2002;19:357-8.
- 4- Armoni M, Ohali M, Hay E. Severe dyspnea due to jellyfish envenomation. Pediatr Emerg Care 2003;19:84-6.
- 5- Fenner PJ, Hadok JC. Fatal envenomation by jellyfish causing Irukandji syndrome. Med J Aust 2002;177:362-3.
- 6- Tahmassebi JF, O'Sullivan EA. A case report of an unusual mandibular swelling in a 4-year-old child possibly caused by a jellyfish sting. Int J Paediatr Dent 1998;8:51-4.
- 7- Bengtson K, Nichols MM, Schnadig V, Ellis MD. Sudden death in a child following jellyfish envenomation by *Chiropsalmus quadrumanus*. Case report and autopsy findings. JAMA 1991;266:1404-6.
- 8- Auerbach PS. Envenomation by aquatic invertebrates. En: Auerbach PS, ed., Wilderness Medicine, 4 th edition. New York, Mosby, 2001,1450-87.
- 9- Meier J, White J, editors. Handbook of clinical toxicology of animal venoms and poisons. Boca Raton: CRC Press, 1995.
- 10- Vera C, Kolbach M, Zegpi MS, Vera F, Lonza JP. Picaduras de medusas: actualización. Rev Med Chile 2004;132:233-41.
- 11- Salam AM, Albinali HA, Gehani AA, Al Suwaidi J. Acute myocardial infarction in a professional diver after jellyfish sting. Mayo Clin Proc 2003; 78:1557-60.
- 12- Salam AM, Albinali HA, Gehani AA, Al Suwaidi J. Acute myocardial infarction in a professional diver after jellyfish sting. Mayo Clin Proc 2003;78:1557-60.

P. Díaz Noa, S. García de Castro

Servicio de Urgencias. Hôpital Saint Joseph. París. Francia.

Seudoaneurisma de la arteria radial

Sr. Director:

La gasometría arterial es una prueba complementaria habitual en los Servicios de Urgencias Hospitalarios (SUH) que nos proporciona información sobre la oxigenación, la ventilación y el equilibrio ácido-base, en la valoración inicial y como parámetro evolutivo de las medidas terapéuticas indicadas a los pacientes.

Presentamos el caso clínico de una paciente de 73 años con antecedentes de cardiopatía reumática con prótesis valvular mitral y aórtica en tratamiento con acenocumarol. Acudió a nuestro Servicio de Urgencias por presentar una tumoración dolorosa, pulsátil, de aproximadamente 1,5 centímetros de diámetro, en el trayecto de la arteria radial de la muñeca derecha, sin apreciarse compromiso sensitivo-vascular distal de la mano. Refería el antecedente de una gasometría arterial, realizada una semana antes en el mismo SUH por un episodio de disnea relacionado con una descompensación leve de su cardiopatía.

Se solicitó un estudio eco-Doppler confirmándose la presencia de un pseudoaneurisma de la arteria radial derecha, dependiente de la misma con cuello corto y flujo turbulento (Figuras 1 y 2).

La paciente fue remitida al Servicio de Angiología y Cirugía Vascular, siendo intervenida y practicándosele resección del pseudoaneurisma y sutura directa del defecto arterial con evolución favorable.

La técnica de obtención de la gasometría arterial ha de seguir una serie de recomendaciones para evitar las posibles complicaciones de la misma, siendo la localización radial la zona de primera indicación para su realización^{1,2}. En los servicios de urgencias, la gasometría arterial es una técnica que se realiza con mucha frecuencia. Recientes trabajos abogan por el uso de analgesia tópica previamente a su realización, sobre todo en situaciones no emergentes, en personas con alta sensibilidad al dolor, o en sujetos frágiles como ancianos y niños^{3,4}.

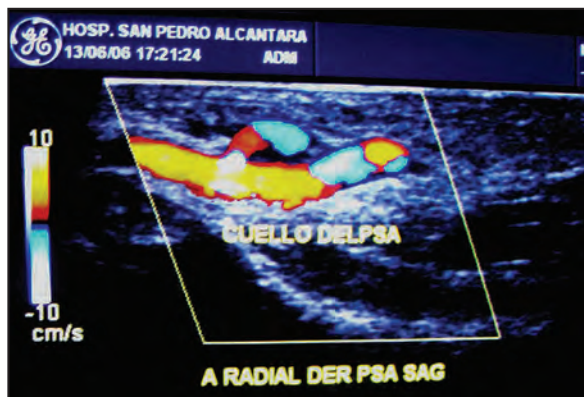

Figura 1. Corte longitudinal que muestra el pseudoaneurisma que comunica con la arteria radial derecha a través del cuello.

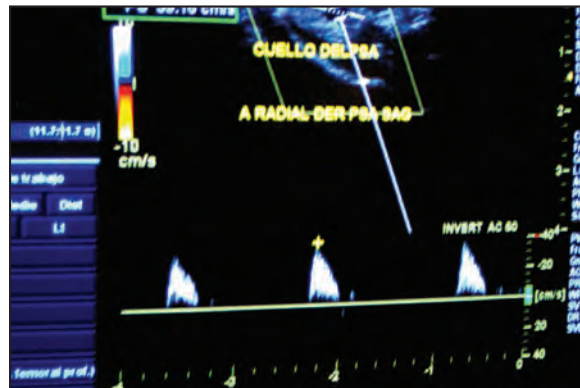


Figura 2. Flujo de alta resistencia a nivel del cuello del pseudoaneurisma.

Creemos sin embargo que pocos protocolos clínicos de urgencias han incluido esta recomendación.

El pseudoaneurisma de la arteria radial es una complicación infrecuente, incluso en series que recogen complicaciones del acceso radial para estudios y tratamientos en hemodiálisis, angiográficos y cardiológicos^{5,6}. No obstante, al ser una técnica habitual en los SUH y, sobre todo, que se practica de forma repetida en un mismo episodio asistencial, los programas de seguridad clínica sobre notificación de eventos adversos podrían en el futuro aumentar las tasas de incidencia⁷.

No hemos encontrado en la literatura referencias sobre la posible intervención causal del tratamiento anticoagulante en la génesis del pseudoaneurisma arterial.

- 1- Rodríguez-Roisin R, Agustí GNA, Burgos F, Casan P, Perpiña M, Sánchez-Agudo L, et al Normativa SEPAR sobre la gasometría arterial. Arch Bronconeumol 1998;34:142-53.
- 2- Muñoz Vidal A. Gasometría arterial. Jano EMC 2001;60:60-2.
- 3- Giner J, Casan P, Belda J, Litvan H, Sanchis J. Use of the anesthetic cream EMLA in arterial puncture. Rev Esp Anestesiol Reanim 2000;47:63-6.
- 4- Cassinello F, Martín-Celemin R, Herrero E, Palencia J, de Stefano J, Perez-Gallardo A. Efficacy of the EMLA cream in the reduction of pain caused by venipuncture in children premedicated with oral midazolam. Rev Esp Anestesiol Reanim 1995;42:360-3.
- 5- Blasco A, Oteo JF, Fontanilla T, Salamanca J, Ocaranza R, Goicolea J. Complicaciones inusuales del cateterismo por vía radial. Rev Esp Cardiol 2005;58:1233-5.
- 6- Gómez Fernández M, Pereira Leyenda B, Amoedo Fernández B, Guillén Goberna P, Vázquez Álvarez A, Veiga López M, et al. Manejo y seguimiento de las complicaciones postcateterismo cardiaco transradial. Enferm Cardiol 2005;35:20-23.
- 7- Ministerio de Sanidad y Consumo. Plan de Calidad del Sistema Nacional de Salud. Disponible en URL:<http://www.msc.es/novedades/docs/notaPrensa2006.323Resumen>.

F. Navarro Valle, A. Sánchez Sánchez,
M.A. Margallo Fernández*, M.E. Aragüete Sánchez, J.S.
Muñoz-Reja Castillas, F. Corcho Gómez
Servicio de Urgencias. *Servicio de Cirugía General.
Hospital San Pedro de Alcántara. Cáceres