

Imágenes

Lesión dérmica por medusa

M. Álvarez Hernández, M. Peña-Rey Bouzas

SERVICIO DE URGENCIAS. SANTA MARÍA NAI. CHOU - OURENSE

Las medusas son animales pelágicos o de alta mar que disponen de tentáculos con pequeñísimos orgánulos (nematocistos); éstos alojan una especie de arpón, que al proyectarse inocula un tóxico.

El aumento de medusas observado en los últimos años se debe a la elevación en la temperatura de las aguas y a la escasa depuración de los vertidos del mar. En las costas gallegas se han encontrado ejemplares cuyo hábitat habitual es el Mediterráneo (Figura 1).

Las lesiones son descritas como dolorosas y de carácter urticariforme, urente o pruriginosas, ocasionalmente papulares o vesiculares y excepcionalmente lineales-cicatriciales, que pueden durar meses hasta su resolución. Se pueden acompañar de síntomas generales, habitualmente leves (mareo, vómitos o calambres) y, excepcionalmente, paresia muscular o hi-

potensión. Las reacciones alérgicas graves tras contactos repetidos, aunque raras, también han sido descritas. La gravedad de los síntomas depende de la variedad de medusa.

Presentamos las imágenes correspondientes a las lesiones cutáneas que sufrió un varón de 15 años después del contacto con una medusa, mientras se bañaba en las aguas del Atlántico próximo a las Islas Cíes.

A la semana del contacto, acudió a nuestro Servicio por persistencia en el muslo de lesiones lineales eritematosas y pruriginosas (Figura 2), y sobreinfección en alguna, probablemente por rascado. Fue tratado con corticoide tópico (Mometasona) evolucionando favorablemente. A las cinco semanas, las zonas de lesión presentaban color violáceo, lo que daba un aspecto de imagen "tatuada" residual. Nunca presentó síntomas generales.

BIBLIOGRAFÍA

1- Mateu Sancho J. Mordeduras y picaduras de animales marinos invertebrados. En: Guía Práctica de Primeros Auxilios I (Accidentes e Intoxicaciones) Barcelona. MC Ediciones SA. 1998.

2- Auerbach PS. Traumatismos y envenamamientos por fauna marina. En: Tintinalli JE, Icelen GD, Stapczynsk JS. Medicina de Urgencias. 6.ª Ed. McGraw-Hill Interamericana 2006: 1.429-35.

Correspondencia: Manuel Álvarez Hernández
Servicio de Urgencias.
Sta. M.ª Nai. CHOU
Orense
E-mail: manuel.alvarez.hernandez@sergas.es

Fecha de recepción: 21-12-2005
Fecha de aceptación: 12-9-2006




Figura 1.

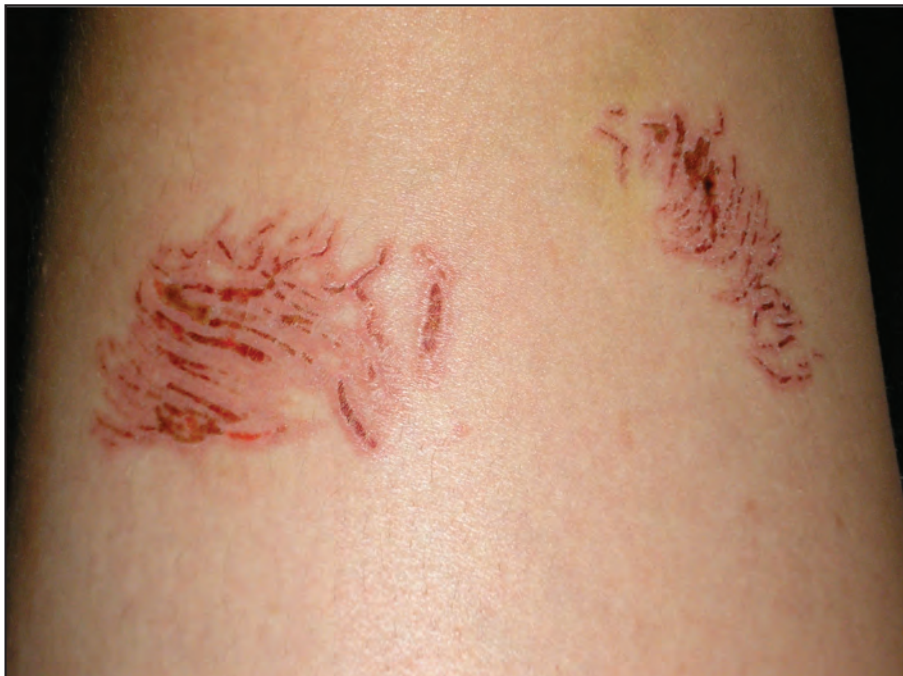

Figura 2.