Imágenes

Mediastinitis secundaria a perforación esofágica yatrogénica

E. Alonso Formento, A. Martínez Oviedo, J. Martínez Burgui, F. Galve Royo, A. Garzarán Teijeiro, P. Borao Aguirre

Servicio de Urgencias. Hospital General "Obispo Polanco" de Teruel.

Varón de 51 años consumidor de alcohol y fumador importante que acudió al Servicio de Urgencias de nuestro Hospital por sensación de cuerpo extraño esofágico tras la ingesta. Refería en los últimos meses disfagia progresiva para sólidos y líquidos. Se realizó una endoscopia digestiva que objetivó una estenosis esofágica distal de aspecto péptico, sin observarse cuerpos extraños. A los tres días acudió de nuevo a urgencias por dolor retroesternal, vómitos con restos hemáticos y fiebre. En la exploración física presentaba fiebre de 39,2°C, saturación de oxígeno de 88%, taquipnea y taquicardia sinusal.

En la radiografía de tórax realizada en urgencias se observó un neumomediastino, un pequeño derrame pleural bilateral y una condensación parenquimatosa en la língula (Figura 1), todos ellos signos compatibles con una mediastinitis aguda.

La mediastinitis aguda se debe a una perforación esofágica o a una complicación postquirúrgica. La rotura esofágica puede ser secundaria a un vómito (síndrome de Boerhaave), a traumatismos o a instrumentación[1].

La clínica cursa con dolor retroesternal, fiebre, taquicardia, enfisema subcutáneo y signo de Hamman en la auscultación.

Cuando es debida a una perforación esofágica, el tratamiento es quirúrgico, preferiblemente en las primeras 24 horas dada su alta mortalidad[2].

BIBLIOGRAFÍA

1- Macri P, Jimenez MF, Novoa N, Varela G. A descriptive analysis of a series of patients diagnosed with acute mediastinitis. Arch Bronconeumol 2003;39:428-30.

2- Tomaselli F, Maier A, Pinter H, Smolle-Juttner F. Management of iatrogeneus esophagus perforation. Thorac Cardiovasc Surg 2002;50:168-73.

Correspondencia: Enrique Alonso Formento
Plaza Playa de Aro, 1, piso 10, puerta 3
44002 Teruel
E-mail: ealonsof@papps.org

Fecha de recepción: 24-7-2006
Fecha de aceptación: 15-11-2006

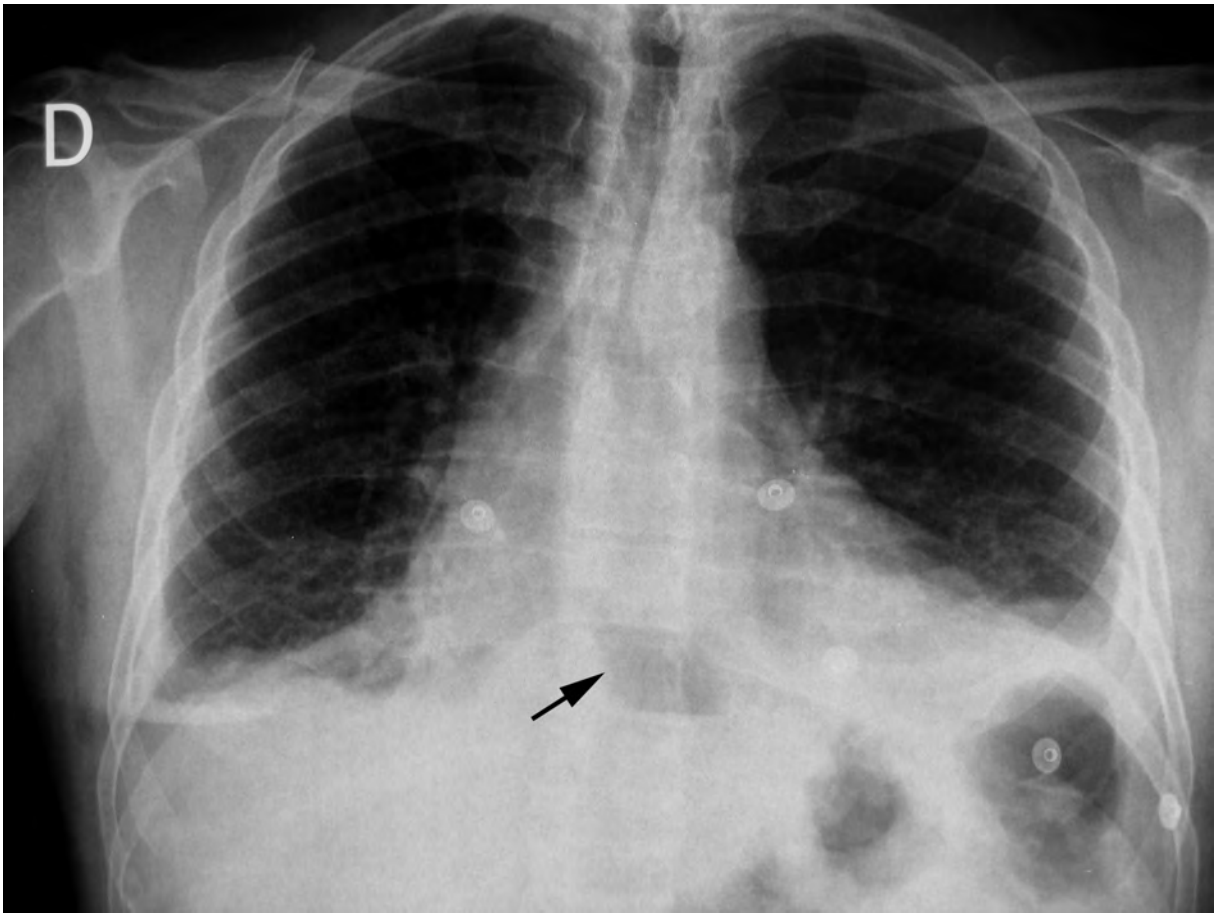

Figura 1. Radiografía de tórax donde se aprecia el neumomediastino (flecha), el derrame pleural bilateral y la condensación en língula.