

CARTAS AL DIRECTOR

TAPONAMIENTO CARDIACO COMO MANIFESTACIÓN INICIAL DE UN CARCINOMA DE PULMÓN

Sr. director:

La presentación de un derrame pericárdico puede ser secundaria a una amplia variedad de situaciones clínicas. Globalmente, podemos afirmar que estos derrames son secundarios en un 22,6% a uremia, en un 14,5% a neoplasias, en un 11,3% a pericarditis bacteriana, en un 11,3% a pericarditis aguda idiopática y en el 40,3% restante a otras causas, así como que en un 56,7% de los casos aquel se presenta en forma de taponamiento pericárdico¹. Según un estudio publicado en 2002 por Oliver Navarrete et al², desde la perspectiva del taponamiento cardíaco, cuando éste sucede la etiología es neoplásica en un 52,1%, idiopática en un 14,6%, urémica en un 12,5%, iatrogénica en el 7,3%, mecánica en un 4,2%, tuberculosa en un 2,1% y debido a otras causas menores en el restante 7,3%.

Por otro lado, entre un 5 y un 15% de los pacientes con neoplasias pueden tener una invasión tumoral del pericardio. La manifestación clínica más usual consiste en el derrame pericárdico hemorrágico y en el taponamiento pericárdico. Los que causan esto con mayor frecuencia son las neoplasias de pulmón y mama, seguidos por las neoplasias hematológicas³. La afectación se produce por continuidad (vía hematogena o linfática), y el mecanismo fundamental el bloqueo de los ganglios linfáticos de corazón y pericardio.

Varón de 52 años, fumador activo (20 cigarrillos al día) y en tratamiento con alprazolam por un síndrome depresivo, que acudió a urgencias por tos persistente e irritación faríngea desde hacía cinco días. Se le prescribió piroxicam y se dio de alta. El paciente no mejoró, desarrolló astenia intensa, anorexia, malestar general, disnea y esputos hemoptoicos, por lo que acudió nuevamente a urgencias. En ningún momento refirió la existencia de fiebre o dolor torácico. Sin embargo, el día del ingreso presentó esputos hemoptoicos e incremento significativo de su disnea. En la exploración sólo destacaba una ingurgitación yugular, una taquicardia de 110 lpm e hipoventilación en las bases pulmonares. La presión arterial era de 120/100 mmHg y la saturación arterial de oxígeno medida por pulsioximetría del 88%. En la radiografía de tórax se observó cardiomegalia y ensanchamiento mediastínico a expensas del lado izquierdo, con tractos fibrosos y una posible pérdida de volumen (Figura 1, superior). En el electrocardiograma se observaron unos voltajes disminuidos, sin otros hallazgos relevantes. El hemograma y la bioquímica de sangre fueron normales.

Una tomografía computerizada de arterias pulmonares descartó la presencia de embolias pulmonares, a la vez que en ella se observó un gran derrame pericárdico (Figura 1, medio) y un nódulo pulmonar situado en el vértice izquierdo. La ecocardiografía urgente confirmó el derrame pericárdico masivo con signos de taponamiento (Figura 1, inferior), así como la existencia de ecogenicidad espontánea en el líquido pericárdico (que sugería la presencia de sangre) y la dilatación de la vena cava inferior que aumentaba de tamaño en la inspiración. A las 3 horas de su ingreso en la Unidad de Cuidados Intensivos presentó un deterioro de su situación hemodinámica con descenso de la presión arterial sistólica por debajo de 80 mmHg, por lo que se realizó pericardiocentesis evacuada. Las siguientes 24 horas dicha pericardiocentesis dio salida a 2.290 ml de líquido de aspecto serohemorrágico. En una fibrobroncoscopia se observó una imagen en el segmento apical del lóbulo superior izquierdo que no se pudo biopsiar. Sin embargo, las citologías del aspirado bronquial y del líquido pericárdico permitieron establecer el diagnóstico de carcinoma de pulmón de célula no pequeña. Se realizó un estudio analítico de marcadores tumorales en el que se obtuvo un CEA de 11,9 ng/ml (normal: 0-4,7), un CA 125 de 172,5 U/ml (normal: 0-31) y un Cifra 21 de 10,65 ng/ml (normal: 0-3). El paciente inició tratamiento con carboplatino y paclitaxel, y al cabo de dos meses se encontraba estable, sin haber presentado recidiva del citado derrame pericárdico.

El taponamiento cardíaco, como manifestación inicial de una neoplasia pulmonar, constituye una rareza clínica⁴⁻⁷, y este caso que presentamos resulta particularmente significativo debido a que las manifestaciones clínicas iniciales que motivaron el estudio y el diagnóstico de este caso consistieron tan sólo en la presentación de una tos persistente, de una irritación faríngea, de una disnea creciente acompañada de esputos hemoptoicos leves y de una taquicardia discreta. Estos datos tan escasamente discriminantes parecen concordar con los datos proporcionados por la última revisión efectuada por el *Nacional Cancer Institute*⁸ que afirman que hasta un 21 por ciento de los pacientes con cáncer presentan derrames pericárdicos malignos que con frecuencia no se sospechan dada la escasa presentación de signos clínicos o de síntomas de taponamiento pericárdico. La mitad de estos casos con derrame pericárdico evolucionan hacia un taponamiento cardíaco, y dicho derrame es el primer signo de enfermedad maligna. Cuando aparece la sintomatología, es la disnea^{9,10} está presente en el 93% de casos y, como sintomatología específicamente asociada al taponamiento, se cita la taquicardia, el *pulsus paradoxus*, la presión venosa elevada en la vena yugular y la hipotensión. En el caso que hemos

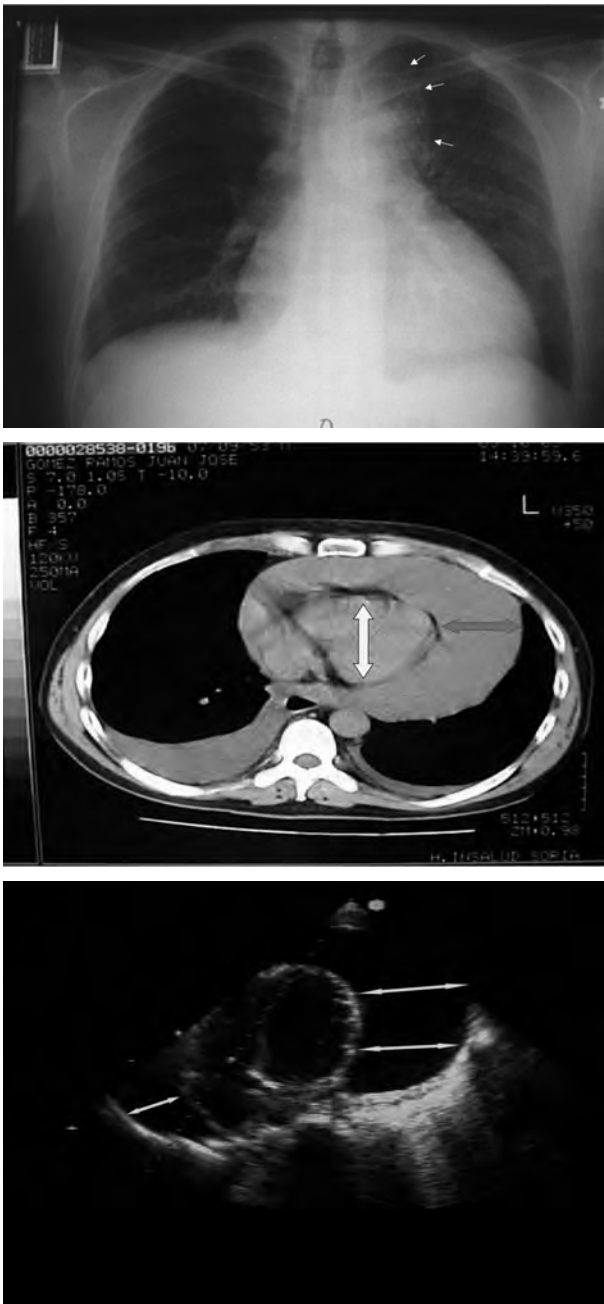

Figura 1. Derrame pericárdico que se observa en el radiografía de tórax (superior, las flechas indican la pérdida de volumen del pulmón izquierdo), en la tomografía computerizada (centro, flechas) y en la ecocardiografía (inferior, flechas).

presentado, la disnea, la taquicardia, la ingurgitación yugular y la tos son los ejes fundamentales de la presentación clínica. La gráfica electrocardiográfica responde al patrón evidente de disminución generalizada de la amplitud de las ondas que caracteriza este tipo de cuadro, sin que nuestro caso presentase otras variantes eléctricas citadas en la bibliografía como la alternancia⁹.

Las vías más frecuentes de diseminación son la

invasión tumoral directa, la emigración linfática retrógrada y la hematógena⁴. En nuestro caso, la vía de diseminación inicial parece haber sido la invasión tumoral directa, ya que no pudo demostrarse una emigración linfática retrógrada al no haber encontrado adenopatías linfáticas, ni la vía hematógena al no haber hallado metástasis diferenciadas en otros órganos de la economía. La demostración de la vía utilizada parece confirmada por el hallazgo en la broncoscopia de infiltración de segmentos apicales. La TC descartó la afectación mediastínica y la existencia de metástasis extracardíacas. Dado que no existen datos clínicos que ayuden a relacionar un taponamiento cardíaco y etiología neoplásica de dicho taponamiento, la citología y la biopsia siguen siendo las herramientas fundamentales para el diagnóstico.

Bibliografía

- 1 Cindry Ramírez F, Mauricio Sarmiento M, Natalia Orejuela T. Características clínicas y ecocardiográficas de los derrames pericárdicos en pacientes del Hospital Universitario San Vicente de Paúl. *IATREIA* 2002;15:135-41.
- 2 Oliver Navarrete C, Marín Ortuño F, Pineda Rocamora J, Luján Martínez J, García Fernández A, Climent Payá VE, et al. ¿Debemos pensar en una etiología específica en pacientes con taponamiento cardíaco?. *Rev Esp Cardiol* 2002;55:493-8.
- 3 Muir KW, Rodger JC. Cardiac tamponade as the initial presentation of malignancy: is it as rare previously supposed? *Postgrad Med J* 1994;70:703-7.
- 4 Rotgé P, Castro Cels A, Centelles Ruiz M, Rafel Rivera J. Taponamiento pericárdico y masa en la cavidad pericárdica como primera manifestación clínica de una neoplasia pulmonar. *Rev Esp Cardiol* 1998;51:164-6.
- 5 Nicolás JM, Navarro M, Sobrino J, Coca A. Taponamiento cardíaco como manifestación inicial de una neoplasia pulmonar. *Med Clin (Barc)* 1990;95:779-81.
- 6 Soto de Prado D. Taponamiento cardíaco como forma de presentación de un tumor de origen desconocido. *Oncología* 2005;28:293-6.
- 7 Franck A. Cancer of unknown primary site. *Cancer: principle and practice of Oncology 6th Edition*, edited by Vicente. De Vita, Jr Samuel Hellman, Steve A. Rosenberg. Lippincott-Ravent Publishers. Philadelphia 2001:2537-2559.
- 8 National Cancer Institute. U. S. National Institute of Health. www.cancer.gov (actualización: 11/21/2006).
- 9 Fiocco M, Krasna MJ. The management of malignant pleural and pericardial effusions. *Hematol Oncol Clin North Am* 1997;11:253-65.
- 10 Bisel HF, Wroblewski F, Ledue JS. Incidence and clinical manifestations of cardiac metastases. *J Am Med Assoc* 1953;153:712-5.

**Luis LAPUERTA IRIGOYEN¹,
Julio MARTÍNEZ FLÓREZ²,
Enrique DEL HOYO PELÁEZ¹,
José Eugenio BELARRA GORROCHATEGUI²**
*¹Unidad de Urgencias. ²Unidad de Cardiología.
Hospital de Santa Bárbara.
Complejo Asistencial de Soria, España.*

EL INFARTO RENAL. A PROPÓSITO DE DOS CASOS

Sr. director:

El dolor renoureteral es una frecuente causa de consulta en los servicios de urgencias. La mayoría de estos pacientes presentan un cólico nefrítico o una pielonefritis aguda, pero un pequeño porcentaje sufre un infarto renal (IR), cuyo diagnóstico puede permitir la detección y tratamiento de factores predisponentes para fenómenos tromboembólicos¹⁻⁴.

A continuación se describen dos casos clínicos atendidos en nuestro hospital.

El primer caso se trataba de un varón de 30 años, que consultó por dolor lumbar derecho, muy intenso, no irradiado y acompañado de vómitos, que se inició mientras dormía. Presentaba dolor a la palpación en hipocostrio derecho y puño-percusión renal derecha muy positiva. El sedimento de orina, las radiografías de tórax y abdomen y la bioquímica básica no mostraban alteraciones. En el hemograma destacaba 12.300 leucocitos/ml con 93% neutrófilos. Se consideró el diagnóstico de cólico nefrítico (CN) y se inició tratamiento analgésico, llegando a utilizarse de opioides mayores. Se solicitó una ecografía abdominal que también era normal. Con el diagnóstico inicial de CN rebelde al tratamiento se hospitalizó al paciente.

Posteriormente, una analítica de rutina más extensa, realizada a las 48 horas del ingreso, mostró una lactato deshidrogenasa (LDH) de 2.759 U/l (240-480), junto con la aparición de microhematuria. Ante esta elevación de LDH se solicitó una tomografía computarizada (TC) abdominal con contraste, que mostraba un IR masivo derecho. Se anticoaguló al paciente y se realizó un estudio de trombofilia que fue positivo para anticuerpos antifosfolípidicos. Otros estudios no encontraron arteriopatía ni cardiopatía tromboembólica.

El segundo caso era un varón de 47 años, con antecedentes de 2 tromboflebitis superficiales hace más de 5 años, y una trombosis venosa profunda en miembro inferior izquierdo hace 3 años, en tratamiento con anticoagulación oral. Acudió al servicio de urgencias con dolor en la fosa renal derecha irradiado a hemiabdomen derecho, de 8 horas de evolución. Presentaba puño-percusión renal positiva y diaforesis. El sedimento urinario, la radiografía de abdomen, el hemograma y la bioquímica básica no mostraban alteraciones. El INR era de 2,3. La sintomatología mejoró con diclofenaco IM, por lo que fue dado de alta con el diagnóstico de CN.

Tras 4 horas, el paciente regresó por reaparición del dolor. El sedimento y la analítica de sangre seguían sin mostrar alteraciones. En esta ocasión, se administró tramadol IV y se indicó una ecografía abdominal ante la persistencia del dolor, que no mostró alteraciones.

Ante los antecedentes de hipercoagulabilidad, a pesar de un INR en el rango terapéutico, y ante las dudas sobre el diagnóstico de CN (dolor persistente, sin hematuria ni

evidencia de litiasis ni ectasia) se solicitó la determinación de LDH que era de 705 U/l (12 h de evolución). La previa era de 420 U/l (8 horas de evolución). La nueva determinación de LDH a las 24 h de evolución fue de 1.050 U/l. Ante este aumento progresivo de la LDH, se solicitó una TC con contraste, que mostraba un infarto segmentario en el riñón derecho.

La microhematuria apareció a las 48 horas de evolución. Durante el ingreso se realizaron una arteriografía que demostraba la oclusión segmentaria sin alteraciones de la arteria renal principal, una ecocardiografía que era normal y un estudio de trombofilia (incompleto) que tampoco demostró alteraciones. Fue dado de alta una semana después con el diagnóstico de IR izquierdo por trombofilia no filiada, y se mantuvo el tratamiento anticoagulante previo.

El IR es muy poco frecuente. Aunque su incidencia exacta es desconocida, algunos trabajos la sitúan alrededor del 0,007%¹. La literatura sobre el tema es escasa: existen publicaciones de casos aislados⁷⁻⁹ y algunos estudios retrospectivos¹⁻⁶.

Las causas más frecuentes son las cardiopatías embolígenas². Otras causas incluyen trombofilias, enfermedades del tejido conectivo y los aneurismas o disecciones de la aorta o la arteria renal^{7,8}. Puede aparecer en pacientes anticoagulados, sobre todo si no se alcanza el rango terapéutico^{1,3}.

Sus manifestaciones simulan las de un CN o una pielonefritis aguda, por lo que su diagnóstico puede retrasarse o incluso pasar desapercibido^{1,5,6}.

El sedimento urinario muestra microhematuria en prácticamente todos los casos a lo largo de la evolución, pero puede ser normal en fases iniciales^{1,2}. La LDH se eleva en todos los pacientes con IR en las primeras 24 horas². Su determinación es barata y accesible en el servicio de urgencias, por lo que debería solicitarse en pacientes con dolor renoureteral y factores de riesgo tromboembólico¹, y en dudas del diagnóstico inicial. La elevación de LDH en estos pacientes indicaría la realización urgente de una TC con contraste^{2,4,5}.

En cuanto al tratamiento, la revascularización (intervencionismo intravascular, cirugía o fibrinólisis) es controvertida¹⁰, pero se podría plantear en pacientes con patología renal previa, con la finalidad de evitar la necesidad de diálisis. Lo más importante, quizás, sea tener en cuenta el diagnóstico y prevenir nuevos eventos tromboembólicos con la anticoagulación⁶.

Bibliografía

- 1 Korzets Z, Plotkin E, Bernheim J, Zissin R. The clinical spectrum of acute renal infarction. *Isr Med Assoc J* 2002;4:781-4.
- 2 Domanovits H, Paulis M, Nikfardjam M, Meron G, Kurkciyan I, Bankier AA, et al. Acute renal infarction. *Clinical cha-*

- racteristics of 17 patients. *Medicine (Baltimore)* 1999;78:386-94.
- 3 Hazanov N, Somin M, Attali M, Beilinson N, Thaler M, Mouallem M, et al. Acute renal embolism. Forty-four cases of renal infarction in patients with atrial fibrillation. *Medicine (Baltimore)* 2004;83:292-9.
 - 4 Lumerman JH, Hom D, Eiley D, Smith AD. Heightened suspicion and rapid evaluation with CT for early diagnosis of partial renal infarction. *J Endourol* 1999;13:209-14.
 - 5 Iga K, Izumi C, Nakano A, Sakanoue Y, Kitaguchi S, Himura Y, et al. Problems in the initial diagnosis of renal infarction. *Intern Med* 1997;36:330-2.
 - 6 Lessman RK, Johnson SF, Coburn JW, Kaufman JJ. Renal artery embolism: clinical features and long-term follow-up of 17 cases. *Ann Intern Med* 1978;89:477-82.
 - 7 Safley DM, McCullough PA. Antiphospholipid syndrome with renal artery embolism: case report. *Rev Cardiovasc Med* 2002;3:196-201.
 - 8 Fernández M, Iborra C, Quiñores R, Saavedra M, Ramírez J. Infarto renal: caso clínico. *Rev Hospital Clínico U. de Chile* 2003;14:116-9.
 - 9 Aarset H, Aasarod K, Bergan U, Angelsen A. Acute renal infarction in a woman with slight asthma. *Nephrol Dial Transplant* 2001;16:1711-2.
 - 10 Cheng BC, Ko SF, Chuang FR, Lee CH, Chen JB, Hsu KT. Successful management of acute renal artery thromboembolism by intra-arterial thrombolytic therapy with recombinant tissue plasminogen activator. *Ren Fail* 2003;25:665-70.

**Ignasi CALVO CARBONELL¹,
Amparo MERCADO PARDO²,
Cristina PÉREZ MOYA²,
Daniel GREGORI GOBERNA¹,
Encarnación FUENTES MIGUEL²**

¹Departamento 15 del Servei Valencià de Salut.

²Servicio de Urgencias del Hospital Verge dels Lliris de Alcoi, Alicante, España.

IMPACTACIÓN DE UN FRAGMENTO DE CARNE EN CARINA

Sr. director:

La muerte por atragantamiento se define como la ingestión o inhalación accidental de un objeto extraño que resulta en la obstrucción de la respiración¹. Los alimentos –principalmente la carne– son los objetos más frecuentemente involucrados.

Presentamos el caso de un varón de 80 años de edad, con antecedentes médicos de hipertensión arterial y cardiopatía isquémica, que mientras comía sufrió un cuadro de obstrucción completa de la vía aérea con posterior parada cardiorrespiratoria. Se iniciaron maniobras de RCP avanzada y se intentó conseguir la permeabilidad de la vía aérea. Ninguno de los métodos empleados, entre los que se incluyó acceso quirúrgico, resultó eficaz.

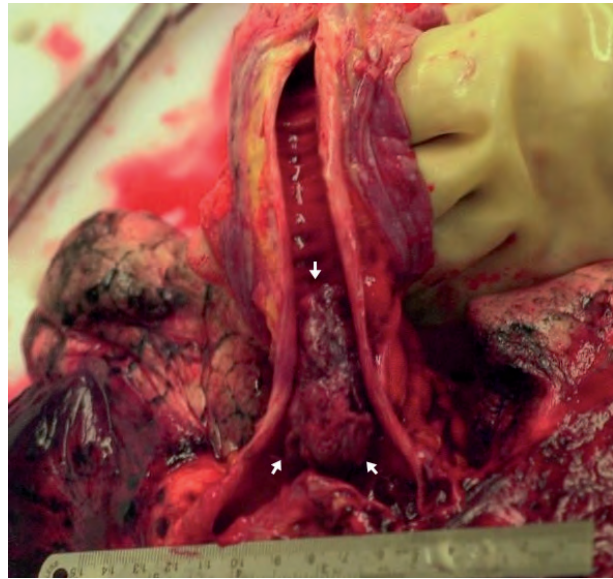


Figura 1. Fragmento de carne con tamaño aproximado de 5 cm de largo por 2 cm de ancho.

En el posterior estudio autopsico se descubrió una pieza de carne de 5 cm de largo por 2 cm de ancho impactada en carina que obstruía completamente la vía aérea (Figura 1). También se identificaron fragmentos de comida de gran tamaño, que alcanzaban los 7 x 4 cm, fundamentalmente carne, en estómago. Otros diagnósticos de autopsia fueron cardiopatía isquémica, microinfarto cerebral lacunar, esteatosis hepática, calcificación valvular aórtica y arteriosclerosis generalizada severa.

El estudio químico-toxicológico mostró la presencia en sangre de nordiacepam y una concentración de alcohol etílico de 1,56 g/l.

Durante el año 2003 en Estados Unidos se produjeron 4.300 muertes por atragantamiento, lo que supuso la 4ª causa de muerte accidental. Los grupos de mayor riesgo son los niños menores de 4 años y los ancianos¹. Debido a su forma de presentación, esta entidad también se ha denominado “infarto de la cafetería”^{2,4}.

Un estudio de autopsia⁵ mostró que hasta el 1,3% de las muertes que inicialmente se habían atribuido erróneamente a un síndrome coronario agudo correspondían a cuadros de atragantamiento. Múltiples estudios han mostrado que la edad avanzada, las alteraciones de la deglución, los problemas dentarios, los fármacos sedantes, y la patología neurológica, especialmente la enfermedad de Parkinson, son factores predisponentes para sufrir un atragantamiento.

Una vez producido el atragantamiento es imprescindible una rápida intervención para liberar la vía aérea. Debido al tipo de pacientes afectados y a su forma de presentación existen 2 colectivos

específicos que creemos que se podrían beneficiar de un entrenamiento en maniobras de soporte vital básico y en particular en técnicas de desobstrucción de la vía aérea: el personal de los restaurantes y los cuidadores de residencias de ancianos. Esta sugerencia se ve reforzada por los hallazgos de un reciente estudio⁶ que mostró que las víctimas que sufren un atragantamiento en un restaurante son atendidas más tardíamente que las que lo sufren en casa, ya que estos últimos son rápidamente atendidos por sus familiares o amigos con la ayuda telefónica de los sistemas de emergencia.

Bibliografía

- 1 National Safety Council. Injury facts. 2004 ed. Online at <http://www.nsc.org/>
- 2 Polson CJ, Gee DJ. The essentials of forensic medicine. 3a ed. Oxford: Pergamon Press Ltd, 1973;482.
- 3 Haugen RK. «The cafe coronary: sudden death in restaurants». JAMA 1963;186:142-4.
- 4 Berzlanovich AM, Fazeny-Dorner B, Waldhoer T, Fasching P, Keil W. Foreign body asphyxia: a preventable cause of death in the elderly. Am J Prev Med 2005;28:65-9.
- 5 Irwin RS, Ashba JK, Braman SS, Lee HY, Corrao WM. Food asphyxiation in hospitalized patients. JAMA 1977;237:2744-5.
- 6 Dolkas L, Stanley C, Smith AM, Vilke GM. Deaths associated with choking in San Diego county. Journal of Forensic Sciences 2007;52:176-9.

**Francisco Javier GIL MARTÍN¹,
Amaya PÉREZ ORDÓÑEZ²,
Benito MORENTIN CAMPILLO³,
Rafael ALCARAZ MANZANO³,
José Ramón IBARRECHE MARCOS¹**

¹Emergentziak. Osakidetza. Bizkaia. ²Servicio de Anestesia y Reanimación. Hospital de Cruces. Osakidetza. Bizkaia. ³Servicio de Patología Forense. Instituto Vasco de Medicina Legal. Bilbao (Bizkaia), España.

MIXOMA AURICULAR. A PROPÓSITO DE UN CASO

Sr. director:

El mixoma auricular no es una patología de diagnóstico frecuente en urgencias, fundamentalmente por su escasa incidencia, que oscila del 0,002% al 0,3% en varias series de autopsias¹. Es un tumor benigno primario del corazón. Más frecuente en mujeres, sus síntomas suelen ser opresión o dolor en el pecho, dificultad respiratoria con la actividad, mareos, síncope o sensación de

palpitaciones tras cambios de posición. Una complicación frecuente son las embolizaciones que puede afectar al cerebro, los ojos y las extremidades².

Se presenta un caso que consideramos de interés, por su dificultad diagnóstica en urgencias.

Varón de 38 años con antecedentes personales de hipertensión arterial (HTA) y fumador de unos 15 cigarrillos al día. Consultó en urgencias por presentar de forma brusca durante la realización del coito un dolor intenso en miembros inferiores junto con frialdad y palidez de los mismos.

En la exploración encontramos una presión arterial de 177/110 mmHg, frecuencia cardíaca 75 latidos por minuto (lpm), frecuencia respiratoria por minuto (rpm) de 20, saturación arterial de oxígeno (SatO) del 98%, afebril, consciente, orientado, con gran componente de ansiedad. No se encontraron hallazgos de interés a la auscultación cardiopulmonar. En los miembros inferiores se apreciaba un déficit sensitivo y palidez cérea bilateral por debajo de las rodillas con ausencia de pulsos pedios y tibiales posteriores. El pulso femoral bilateral estaba conservado. No se apreciaba déficit motor. Los datos de laboratorio (hemograma, bioquímica y coagulación), la radiografía de tórax y ECG fueron normales. En la TC abdominal la aorta abdominal y las arterias ilíacas primitivas, internas y externas eran normales. La resonancia nuclear magnética (RNM) también fue normal, el eco-Doppler de miembros inferiores detectó déficit de flujo desde las arterias poplíteas en ambos miembros inferiores.

Tras el ingreso en la planta de cirugía cardiovascular por isquemia arterial bilateral de probable origen embólico se realizó angioTC de aorta tóraco-abdominal y se detectó un defecto de repleción en la aurícula izquierda de 9 mm x 2 cm (Figura 1) compatible con trombo en su interior o tumoración auricular (mixoma auricular).

Los mixomas auriculares pueden manifestarse clínicamente como: 1) Asintomáticos u oligosintomáticos³ cuyo diagnóstico es casual, 2) con síntomas sistémicos o constitucionales, por la liberación de citoquinas inflamatorias (interleukina-6), 3) con síntomas cardiovasculares como infarto de miocardio⁴, insuficiencia cardíaca, síncope⁵⁻⁶, arritmias, y puede simular una estenosis mitral, 4) con síntomas neurológicos y cuadros cardioembólicos⁷⁻⁸, 5) con manifestaciones cutáneas⁹, como manchas en la piel, máculas eritematosas, nevus asociados con fenómeno de Raynaud e isquemias distales como consecuencia de fenómenos embólicos. La gravedad de estos tumores radica en su potencial embólico.

La ecocardiografía es la prueba diagnóstica de mayor relevancia, ya que define bien la localización y la extensión del mixoma. El ecocardiograma transesofágico (ETE) es fundamental

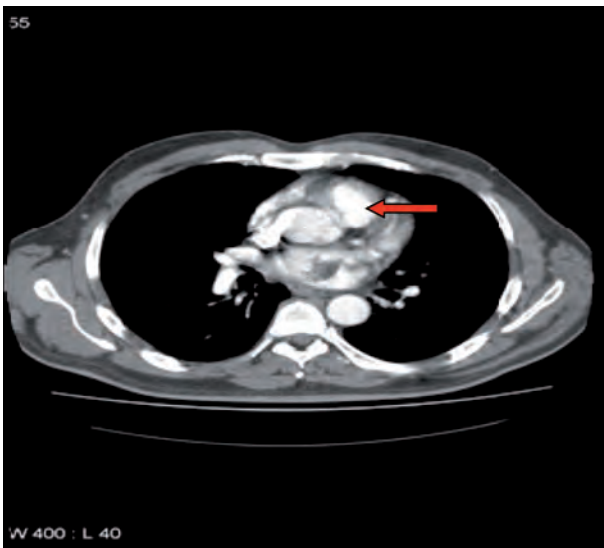


Figura 1. Imagen de angio-TC del mixoma en aurícula izquierda.

en la búsqueda de la fuente embolígena, pues puede detectar masas y tumores de 1 a 3 mm de diámetro^{10,11}. Ante la presencia de un tumor cardíaco, la TC y la RNM forman parte del despistaje (*screening*) porque diferencian entre los distintos tipos de tejidos, así como sólidos, líquidos y el espacio ocupado por el tumor. La resección suele ser curativa. Con todo esto, podemos concluir que aunque el mixoma auricular es una patología poco frecuente en urgencias, y que puede ser muy difícil de diagnosticar, no podemos olvidarla como una de las posibles causas embolígenas.

Bibliografía

- 1 Conde-Vela C, Gálvez D, Rodríguez J, Anikama W. Mixoma biauricular. Reporte de un caso. *An Fac Med Lima* 2007;68:275-8.
- 2 Mehta SM, Myers JL. Congenital heart surgery nomenclature and database. Project: Cardiac tumors. *Ann Thorac Surg* 2000;69:S358-S368.
- 3 Gómez Rodríguez N, Vilar Freire M, Ferreiro Seoane JL, et al. Polymyalgia syndrome and atrial myxoma. *Ann Med Intern* 1998;15:370-2.
- 4 Thongcharoen P, Laksanabunsong P, Thongtang V. Left ventricular outflow tract obstruction due to a left ventricular myxoma: a case report and review of the literature. *J Med Assoc Thai* 1997;80:799-806.
- 5 Vassiliadis N, Vassiliadis K, Karkavelas L. Sudden death due to cardiac myxoma. *Med Sci Law* 1997;37:76.
- 6 Sim EK, Lim YT, Ng WL, Goh JJ, Reebye S. Co-existing left atrial thrombus and myxoma in mitral stenosis: a diagnostic challenge. *Singapore Med J* 1999;40:46-7.
- 7 Domínguez-Morán JA, Plaza JF, Frutos T, de Luis P, Rodríguez A, Masjuan J. Recurrent cerebral embolism as the main sign of atrial myxoma. *Neurologia* 1999;14:90-3.
- 8 Manfroi W, Vieira SR, Saadi EK, Saadi J, Alboimc. Multiple recurrences of cardiac myxomas with acute tumoral pulmonary embolism. *Arq Bras Cardiol* 2001;77:161-6.
- 9 Grebenc ML, Rosado de Christeson ML, Burke AP, Green CE, Galvin JR. Primary cardiac and pericardial neoplasms. Radiologic-pathologic correlation. *Radiographics* 2000;20:103-7.
- 10 Facchin L, Tenderini PL, Caturelli G. Integrated echocardiography (transthoracic-transesophageal) in the differential diagnosis of left atrial myxoma. Description of three clinical cases. *Cardiologia* 1998;43:515-8.
- 11 Yaymaci B, Kirali K, Akdemir R, Kotiloglu E, Basaran Y. Primary cardiac angiosarcoma. *Echocardiography* 2001;18:609-11.
- 12 Selvaraj A, Kumar R, Ravikumar E. Surgical management of right atrial myxomas. A 15 year experience with review of the literature. *J Cardiovasc Surg (Torino)* 1999;40:101.

**Gabriel FRÍAS TEJEDERAS,
Rafael LLAMAS FUENTES,
Rafael CALVO RODRÍGUEZ,
Ana GARCÍA MOYANO**

*Servicio de Urgencias del Hospital Universitario
Reina Sofía. Córdoba, España.*

FÍSTULA CARÓTIDO-CAVERNOSA ESPONTÁNEA, UN DIAGNÓSTICO DIFERENCIAL DEL OJO ROJO

Sr. director:

Las fístulas carótido-cavernosas (FCC) son comunicaciones anómalas de origen traumático o espontáneo entre el seno cavernoso y el sistema de la arteria carótida, que determinan un conjunto de signos y síntomas de insuficiencia venosa por flujo arterial de alta presión en las venas afectadas^{1,2}. El 75% de las FCC son de origen traumático (traumatismos craneofaciales o iatrogénicas por técnicas invasivas), y el resto es de origen espontáneo (rotura de un aneurisma carotídeo, malformación arteriovenosa, lesiones ateromatosas, hipertensión arterial o enfermedades del tejido conectivo)^{1,2}.

Mujer de 87 años de edad que acudió a nuestro servicio de urgencias por presentar enrojecimiento ocular indoloro del ojo izquierdo de cinco días de evolución, sin otra sintomatología acompañante. No refería ningún traumatismo reciente relacionado. La paciente tenía hipertensión arterial esencial e insuficiencia venosa crónica y seguía en tratamiento con captoprilo, pentoxifilina y torasemida. En la exploración se apreció una quemosis conjuntival moderada, enrojecimiento y vasodilatación de los vasos episclerales con tortuosidad vascular conjuntival y episcleral en forma de "cabeza de medusa" en el polo anterior del ojo izquierdo (Figura 1). La presión intraocular y el

fondo de ojo fueron normales. El resto de la exploración general y neurológica fue normal. Ante la sospecha de FCC se solicitó tomografía computarizada (TC) craneal en donde se encontraron signos que sugerían la existencia de una FCC de bajo flujo en el ojo izquierdo. Dado el buen estado clínico de la paciente, sus antecedentes y su avanzada edad se decidió realizar tratamiento conservador mediante la compresión manual intermitente de la arteria carótida izquierda, tres veces al día hasta la próxima revisión. Al cabo de cuatro meses de tratamiento la paciente se encontraba asintomática y el cuadro había remitido completamente (Figura 1).

Los síntomas más frecuentes de las FCC son: dolor orbitario, edema palpebral, grados variables de exoftalmos con o sin soplo, acúfenos, diplopia, inyección conjuntival, proptosis, oftalmoparesias (más frecuentemente del VI par craneal), y aumento de la presión intraocular^{1,2}. También se pueden observar distintas alteraciones retinianas vasculares, quemosis conjuntival y episcleral en "cabeza de medusa", tortuosidades, hemorragias y obstrucción de la vena central de la retina¹⁻³. Existe riesgo de infartos venosos y hemorragias intraparenquimatosas.

El diagnóstico se debe fundamentar en la historia clínica y en la exploración física, acompañado de las pruebas de imagen: el eco-Doppler transcraneal color, la TC o resonancia magnética nuclear, siendo la angiografía la prueba que ofrece el diagnóstico de confirmación⁴. Entre los diagnósticos diferenciales iniciales se encuentran la conjuntivitis inespecífica, la oftalmopatía tiroidea en fase aguda, la malformación arteriovenosa de la órbita, la compresión venosa orbitaria por tumor, las varices orbitarias, el síndrome de Sturge-Weber y el síndrome de la vena cava superior. Las FCC traumáticas normalmente requieren una terapia endovascular con técnicas de embolización selectiva para su resolución^{5,6}. En fístulas de bajo flujo se puede utilizar como tratamiento la compresión manual intermitente de la carótida común⁷.

Bibliografía

- 1 Keltner JL, Satterfield D, Dublin AB, Lee BC. Dural and carotid cavernous sinus fistulas. Diagnosis, management, and complications. *Ophthalmology* 1987;94:1585-600.
- 2 Miller NR. Diagnosis and management of dural carotid-cavernous sinus fistulas. *Neurosurg Focus* 2007;23:E13.
- 3 Tariq Bhatti M, Peters KR. A red eye and then a really red eye. *Survey of Ophthalmology* 2003;48:224-9.
- 4 Barrow DL, Spector RH, Braun IF, Landman JA, Tindall SC, Tindall GT. Classification and treatment of spontaneous carotid-cavernous sinus fistulas. *J Neurosurg* 1985;62:248-56.

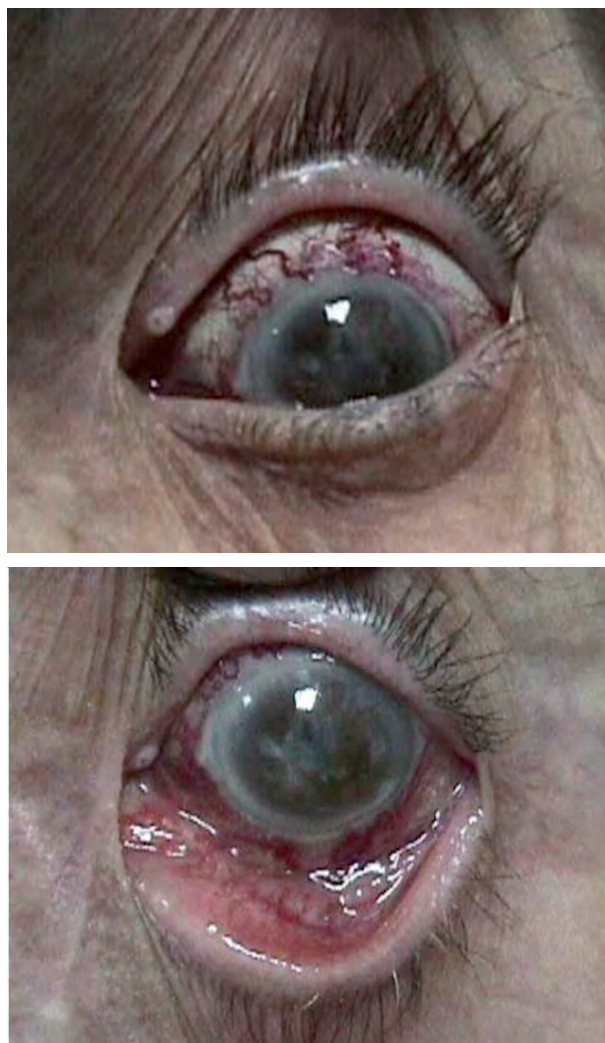


Figura 1. Vasodilatación de los vasos episclerales en forma de "cabeza de medusa" (superior) y que ha desaparecido al cabo de 4 meses (inferior).

- 5 Theaudin M, Saint-Maurice JP, Chapot R, Vahedi K, Mazighi M, Vignal C, et al. Diagnosis and treatment of dural carotid-cavernous fistulae: a consecutive series of 27 patients. *J Neurol Neurosurg Psychiatry* 2007;78:174-9.
- 6 Kirsch M, Henkes H, Liebig T, Weber W, Esser J, Golik S, et al. Endovascular management of dural carotid-cavernous sinus fistulas in 141 patients. *Neuroradiology* 2006;48:486-90.
- 7 Kai Y, Hamada J, Morioka M, Yano S, Kuratsu J. Treatment of cavernous sinus dural arteriovenous fistulae by external manual carotid compression. *Neurosurgery* 2007;60:253-7.

**Marta MOYA DE LA CALLE¹,
Miguel Ángel CASTRO VILLAMOR¹,
Adhmed Fouad DUSUKY AL-TURKY²,
Susana SÁNCHEZ RAMÓN¹**

¹Servicio de Urgencias. ²Servicio de Neurocirugía.
Hospital Río Hortega en Valladolid, España.

BLOQUEO AURÍCULO-VENTRICULAR COMPLETO POR ENFERMEDAD DE CHAGAS

Sr. director:

A las habituales patologías que a diario se atienden en urgencias, aparecen otras, de origen tropical, que obligan a ampliar las etiologías de ciertas enfermedades infrecuentes hasta ahora. Tal es el caso de la enfermedad de Chagas, enfermedad endémica y exclusiva del continente Americano, desde México, hasta el sur de Argentina y Chile¹.

Mujer de 23 años, boliviana, portadora de enfermedad de Chagas. Presenta informe médico de su país, en el que figura un estudio cardiológico fechado en 1998 por anomalías cardíacas de etiología no especificadas. No recibe ningún tratamiento. Refiere dos embarazos y partos normales. No fuma ni bebe. Lleva tres días en España. Una hermana está diagnosticada de enfermedad de Chagas.

Acude a urgencias por presentar metrorragia abundante junto con mareos, sensación ocasional de inestabilidad, astenia y disnea de 15 días de evolución. Refiere también traumatismo lumbar por caída fortuita unos días previos coincidente con un episodio de mareo. La fecha la sitúa entre 8 y 10 semanas previas. El test de gestación fue positivo. La presión arterial fue de 80/60 mmHg, la hemoglobina fue 10,6 g/dl, el hematocrito de 29,7 y beta-HCG de 135,5 mU/ml (mujeres no embarazadas hasta 3 mU/ml).

Ante la sospecha de amenaza de aborto, se realiza ecografía obstétrica donde se objetiva un útero con engrosamiento endometrial. Sin saco gestacional. Ante la confirmación de un aborto en curso, se programa a la paciente para la realización de un legrado. Al realizar un ECG preoperatorio, se objetivan importantes trastornos de conducción aurículo-ventricular (A-V) y del sistema de Hiss², por lo que ingresa en la UCI para monitorización cardíaca. En el momento de su ingreso, la paciente presenta un bloqueo A-V completo y un bloqueo completo de rama derecha del haz de Hiss (BCRDHH) con una frecuencia ventricular a 40 latidos/minuto (Figura 1). A la paciente se le implantó un marcapasos (MP) transitorio por vía subclavia izquierda, y se le informa de la necesidad de implantar MP definitivo, siendo este tratamiento rechazado por la paciente. Durante su ingreso se realizó serología de parásitos, que fue positiva a *Tripanosoma cruzi*, con anticuerpos para la enfermedad de Chagas ELISA Ig positivos tanto por ELISA (2,15) como por inmunofluoresceína indirecta (1/160). No se objetivó cardiomegalia en radiografía de tórax. Se realizó ecocardiograma sin objetivar patología estructural ni dilatación cardíaca.

Un registro Holter de 24 horas objetivó un ritmo cardíaco medio de 58 latidos minuto, y se apreciaron ritmos menores de 40 latidos por minuto durante más

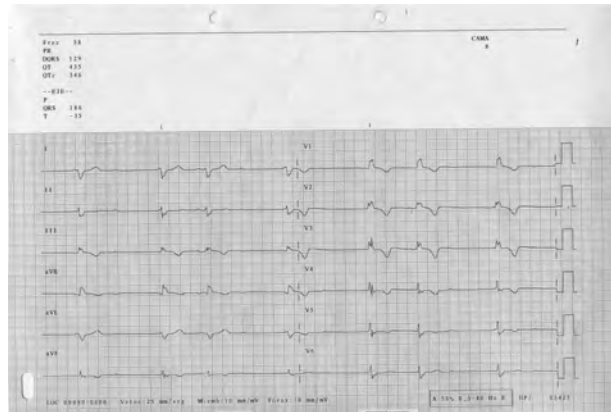

Figura 1. Imagen de bloqueo bifascicular. Bloqueo A-V de tercer grado mas bloqueo completo de rama derecha.



Figura 2. *Triatoma infestans*.

del 30% del registro. Las pausas más significativas han sido de 260 milisegundos.

De nuevo se plantea la necesidad de implantar MP definitivo, de nuevo rechazado por la paciente, que solicita el alta voluntaria.

La enfermedad de Chagas o tripanosomiasis americana es una infección crónica, muchas veces letal, producida por el *Tripanosoma cruzi*, que penetra en el cuerpo humano a través de la picadura del insecto triatomino (Figura 2). Es propia del medio rural y se asocia estrechamente con la pobreza. Es endémica de Latinoamérica y se calcula que causa cerca de 50.000 muertes al año, y que hay hasta 100 millones de personas en condiciones de riesgo, de los que entre 16 y 18 millones están infectados por el *Tripanosoma cruzi*, y de éstos, se calcula que entre el 10-40% presentarán manifestaciones de la enfermedad.

Las principales formas de contaminación son la entomológica, la transfusional y la transplacentaria.

La enfermedad de Chagas es en general una parasitosis crónica, que lleva a la muerte a largo plazo, pero que en ocasiones puede tener una evolución fulminante. Constituye una enfermedad de curso crónico, por lo que suele pasar desapercibida hasta mucho tiempo después de la infección, hasta el punto que un elevado porcentaje de pacientes infectados son portadores sanos¹. De hecho, en el 95% de las ocasiones, la parasitosis no produce síntomas o son tan leves que no se llegan a percibir. En los casos benignos no suelen dar apenas síntomas, y los más habituales son fiebre, vómitos, diarreas, y deterioro del estado general. Existen tres sistemas con mayor afección por el parásito: el circulatorio, el digestivo y el neurológico. La miocardiopatía chagásica es una de las manifestaciones más frecuente de estos pacientes. El corazón se encuentra aumentado de tamaño y hay signos de insuficiencia cardíaca³. En casos severos, puede existir una muerte súbita por roturas de aneurismas localizados en el ápex, incluso coexistir con fenómenos tromboembólicos⁴. Es frecuente la presencia de alteraciones en el ECG como arritmias y trastornos en la conducción y destaca en él la presencia de BRDHH y/o un hemibloqueo supero-anterior izquierdo (HSA)⁵, que es el hallazgo de ECG más frecuente de pacientes en el 62,5%. También se han descrito ondas T negativas y extrasístoles ventriculares de origen poli-focal.

El diagnóstico, siempre que se sospeche por los síntomas descritos o la procedencia de zonas endémicas, es de confirmación serológico^{6,7} y se puede realizar por distintos medios. El examen de gota fresca visualiza tripomastigoides, pero es más efectivo si se centrifuga previamente. Así, la gota gruesa estudia una mayor cantidad de sangre, xenodiagnóstico y los hemocultivos, pueden realizar el diagnóstico definitivo.

No existe un tratamiento específico de esta parasitosis. Existen solamente tratamientos paliativos para disminuir el malestar que provoca la enfermedad tales como cirugía en megavísceras, cirugía cardíaca, etc. Sin embargo, existen dos fármacos de acción demostrada tripanomicida que son el Nifurtimox y el Beznidazol⁸⁻¹⁰. La pauta de trata-

miento es de Beznidazol de 5 a 7 mg/kg/día durante 60 días y la de Nifurtimox de 10 a 12 mg/kg/día durante 60 días. Como efectos secundarios, cabe observar la existencia de leucopenia, irritabilidad, manifestaciones cutáneas y trastornos digestivos. Se considera criterio de curación la negativización de los controles serológicos.

Bibliografía

- 1 Dias JCP, Silveira AC, Schofield CJ. The impact of Chagas disease control in Latin America. A review. Mem Inst Oswaldo Cruz 2002;97:603-12.
- 2 Rigor DG. Chagas asintomático. Hallazgos electrocardiográficos y electrocardiográficos. Medicina (Buenos Aires) 2001;61:541-4.
- 3 Morillo Carlos A. Chagasic cardiomyopathy: a unique model of cardiac automatic dysfunction. Arch Maladies du Coeur 1998;91:10.
- 4 Carod Arta FJL, Melo M, Vargas AP. Ictus cardioembólico en la enfermedad de Chagas. Rev Neurol 2001;33:311.
- 5 Rigou D. Alta prevalencia del hemibloqueo anterior izquierdo en el electrocardiograma de la miocardiopatía chagásica incipiente. Medicina (Buenos Aires) 2001;61:114-5.
- 6 Manual de laboratorio para el diagnóstico de la infección por *Trypanosoma cruzi*, Universidad Nacional Autónoma de México y Centro Nacional de la Transfusión Sanguínea. México. 2002
- 7 Russomando G, Rojas de Arias A, Almirón M, Figueredo A, Ferreira M, Morita K. *Trypanosoma cruzi*: polimerase chain reaction-based detection in dried feces of *Triatoma infestans*. Exp Parasitol 1996;83:62-6.
- 8 Barclay CA, Cerisola JA, Lugones H. Aspectos farmacológicos y resultados terapéuticos del Beznidazol en el tratamiento de la infección chagásica. La Prensa Médica 1978;65:239-44.
- 9 De Andrade ALS, Zicker F, De Oliveira RM, Almeida Silva S, Luquetti A, Travassos LR, et al. Randomized trial of efficacy of beznidazole in treatment of early *Trypanosoma cruzi* infection. Lancet 1996;348:1407-13.
- 10 Viotti R, Vigliano C. Chronic Chagasic cardiomyopathy. Clinic and serologic evolution with and without beznidazole in long term follow up. XVIII Congreso Argentino de Cardiología. Buenos Aires. 1999.

Luis LAPUERTA IRIGOYEN¹,
Julio MARTÍNEZ FLOREZ²,
José Euenio BELARRA GORROCHATEGUI¹,
Enrique DEL HOYO PELÁEZ²

¹Unidad de Urgencias. ²Unidad de Cardiología.
Complejo Hospitalario de Soria. SACYL. España.