

## SÍNDROME AÓRTICO AGUDO SIN DISECCIÓN: ÚLCERA ATEROSCLEROSA PENETRANTE

### Sr. director:

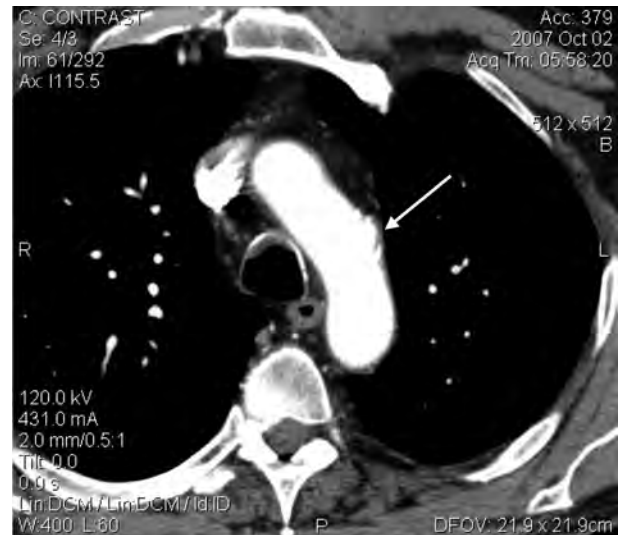
El síndrome aórtico agudo (SAA) constituye un proceso agudo que debilita la capa media de la aorta, condicionando un riesgo potencial de complicaciones graves. La disección de aorta supone el 80% de los casos, el hematoma intramural el 15% y la úlcera aterosclerosa penetrada (UAP) el 5%<sup>1</sup>.

Presentamos el caso de un varón de 49 años, fumador, hipertenso y dislipémico no controlado farmacológicamente, que acudió al servicio de urgencias por un dolor centrotorácico en reposo, de inicio súbito, intenso y no irradiado de tres horas de evolución. La presión arterial (PA) era 170/90 mmHg, no presentaba síntomas vegetativos ni datos de compromiso hemodinámico; la exploración física fue normal incluyendo la auscultación cardiaca y los pulsos distales. El dolor no se aliviaba con nitroglicerina ni morfina. El electrocardiograma mostraba un ritmo sinusal sin alteraciones; la radiografía de tórax era normal incluido el mediastino y el índice cardiotorácico. Los marcadores de necrosis cardiacos seriados fueron normales.

Ante la sospecha clínica de un SAA se realizó una tomografía computarizada (TC) con contraste (Figura 1) que evidenció en el cayado aórtico, medio centímetro después de la salida de la arteria subclavia izquierda, una formación sacular abollonada, sobre una zona de calcificaciones parietales, compatible con una UAP. El estudio se completó con un ecocardiograma transesofágico donde se apreció en la porción final del cayado, una gran placa de aterosclerosis ulcerada protuyendo en la luz aórtica y un cateterismo donde se objetivaron lesiones coronarias no significativas y una imagen con forma de cráter en la porción final del cayado.

El paciente continuó con episodios de dolor torácico, por lo que a los diez días del ingreso, sopesando los riesgos de una aproximación quirúrgica convencional frente a los del tratamiento percutáneo se optó por este último. Bajo anestesia general y por vía femoral se implantó una prótesis endoluminal Relay 30 x 100 mm, siendo preciso la oclusión intencional de la arteria subclavia izquierda para poder aposentar correctamente el dispositivo. Como secuela de dicha oclusión refería frialdad acra, molestias y ligera disminución de fuerza de la extremidad superior izquierda. A los tres meses dicha sintomatología era mínima, demostrándose en la TC de control una recanalización parcial de la arteria subclavia. Se instauró tratamiento con enalapril, simvastatina y AAS.

La UAP resulta de la progresiva erosión de una placa de aterosclerosis de la pared de la aorta que debilita la pared aórtica, principalmente en el tercio distal de la aorta torácica descendente<sup>2</sup>; la localización en el cayado, como en este caso, es infrecuente. Afecta con mayor frecuencia a pacientes mayores, con factores de riesgo cardiovascular y aterosclerosis a otros niveles. La naturaleza potencialmente progresiva puede ocasionar complicacio-



**Figura 1.** Tomografía computarizada (TC) con contraste. A nivel del contorno izquierdo del arco aórtico y señalada por la flecha se objetiva una zona abollonada compatible con una úlcera aterosclerótica penetrada en la pared media de la aorta.

nes graves como aneurisma, pseudoaneurisma, embolismos de material trombótico y disección<sup>3</sup>.

Los métodos diagnósticos más empleados para su diagnóstico son el TC y la resonancia magnética (RMN), ya que presentan una alta sensibilidad<sup>4</sup>. El eco transesofágico también resulta útil, aunque su sensibilidad y disponibilidad 24 horas suele ser menor. La UPA aguda y sintomática tiene un riesgo igual o superior a la disección clásica, sobre todo las localizadas en aorta ascendente evolucionando a disección o rotura el 57%, por lo que se suele optar por un tratamiento invasivo<sup>5,6</sup>.

La UAP en su fase aguda presenta una mortalidad igual o superior a la disección clásica, por lo que la sospecha clínica, la realización temprana de las pruebas de imagen que confirmen el diagnóstico, así como el tratamiento médico en la fase aguda encaminado a control del dolor y la PA, son factores fundamentales para disminuir su mortalidad precoz.

### Bibliografía

- 1 Vilacosta I, San Roman JA. Acute aortic syndrome. *Heart* 2001;85:365-8.
- 2 Granaha F, Miller DC, Sugimoto K. The prognosis of aortic intramural haematoma with and without PAU: a clinical and radiological analysis. *Circulation* 2002;106:342-8.
- 3 Harris JA, Bis KG, Glover JL. Penetrating atherosclerotic ulcers of the aorta. *J Vasc Surg* 1994;19:90-9.
- 4 Evangelista A, Mukherjee D, Metha RH, O'Gara PT, Fattori R, Cooper JU, et al. Acute intramural haematoma of aorta: a mystery in evolution. *Circulation* 2005;111:1063-70.
- 5 Coady MA, Rizzo JA, Elefteriades JA. Pathologic variants of thoracic aortic dissections. Penetrating atherosclerotic ulcers and intramural hematomas. *Cardiol Clin* 1999;17:637-57.

6 Ince H, Nienaber CA. Tratamiento de los síndromes aórticos agudos. *Rev Esp Cardiol* 2007;60:526-41.

**Rubén GÓMEZ IZQUIERDO<sup>1</sup>,  
Cristina FLEITAS QUINTERO<sup>2</sup>,  
Carlos TEJA SANTAMARÍA<sup>3</sup>,  
Adelia GALLASTEGUI MENÉNDEZ<sup>3</sup>,  
Xavier ARRASTIO LÓPEZ<sup>1</sup>,  
Isabel CELEMÍN LARROQUE<sup>1</sup>**

<sup>1</sup>Servicio de Cardiología. Hospital de Laredo. Laredo. Cantabria, España. <sup>2</sup>Atención Primaria. Torrelavega. Cantabria, España. <sup>3</sup>Servicio de Urgencias. Hospital de Laredo. Laredo. Cantabria, España.

## ONDA DE OSBORN EN LA HIPOTERMIA

### Sr. director:

Un paciente de 69 años con antecedentes personales de diabetes mellitus es traído a urgencias en UCI móvil, tras ser encontrado en el suelo de su domicilio con bajo nivel de conciencia, al alertar sus vecinos a los servicios sanitarios. Al examen físico destaca Glasgow 12/15, presión arterial 100/60 mmHg, frecuencia cardíaca 43 latidos por minuto, temperatura rectal de 34°C y signos de deshidratación. En la analítica realizada en Urgencias se objetiva una glucemia de 610 mg/dL y una acidosis metabólica. En el electrocardiograma (Figura 1), aunque con muchos artefactos por el temblor del paciente, se aprecia bradicardia sinusal y una deflexión positiva en la porción final del complejo QRS (onda J o de Osborn). Con diagnóstico de cetoacidosis diabética como causa de la disminución del nivel de conciencia que provocó que el paciente permaneciese en el suelo causando la hipotermia, se inicia oxigenoterapia, sueroterapia y tratamiento con insulina y para corregir la hipotermia recalentamiento progresivo con una

manta térmica de aire con lo que el paciente evoluciona favorablemente.

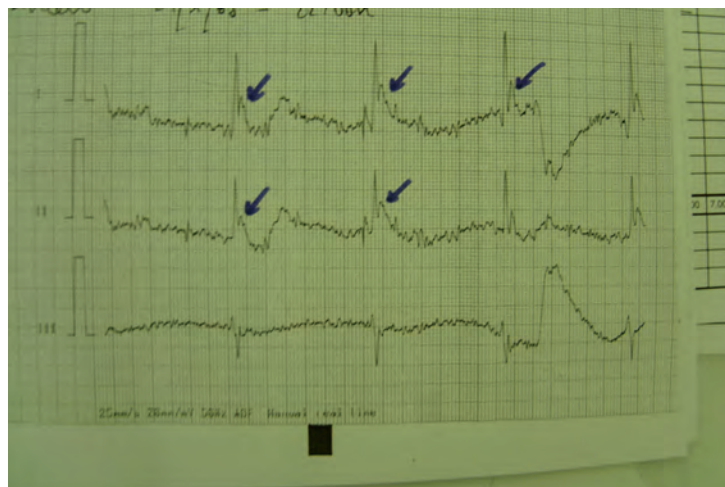
La presencia de la onda de Osborn, también conocida como onda J, es altamente sensible y específica de hipotermia aunque no patognomónica<sup>1</sup>. Se han descrito casos en pacientes con hemorragia subaracnoidea sin hipotermia, en pacientes normotérmicos con isquemia cardíaca aguda e incluso en personas sanas.

Se trata de una deflexión positiva entre la porción terminal del QRS e inicio del segmento ST (punto J), más evidente en las derivaciones precordiales medias e izquierdas, que recogen la despolarización del ventrículo izquierdo<sup>2</sup>. La onda de Osborn se ha asociado a hipotermia por debajo de 34°C. Algunos estudios avalan que la presencia y el tamaño de esta onda están en función de la temperatura corporal<sup>3</sup>, manifestando la magnitud de la misma en sentido inversamente proporcional.

### Bibliografía

- 1 Sánchez Rodríguez P, Marina Martínez LC, Marín Ruíz MA, Alonso García A. Manifestaciones electrocardiográficas en la hipotermia. *Med Intensiva* 2004;28:90.
- 2 Zaruza J, Sánchez S, Piedra L, Valiente M, Ceballos B. Hipotermia y onda de Osborn. *Emergencias* 2007;19:293.
- 3 González Castro A, Superviola Cañas B, Vallejo A, Holanda MS, Rodríguez Borregán JC. Presencia de onda J de Osborn en situación de hipotermia sin bradicardia asociada. *Med Intensiva* 2007;31:527-8.

**Enrique LAZA LAZA,  
Juan Carlos QUEROL GUTIÉRREZ,  
José Javier QUEROL GUTIÉRREZ,  
Noelia VÁZQUEZ FUENTES,  
Sergio TEJERO GARCÍA**  
*Servicio de Urgencias. Hospital de Ingesa.  
Ceuta, España.*



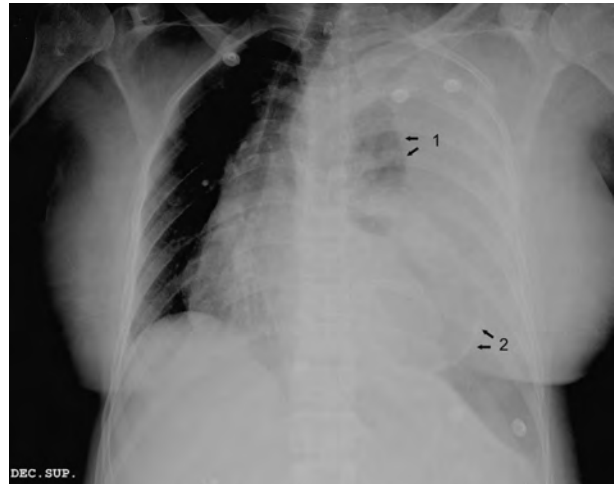**Figura 1.** Bradicardia sinusal con deflexión positiva en la porción final del complejo QRS (onda J o de Osborn).

## VÓMITOS Y DISNEA EN UNA MUJER DE 50 AÑOS

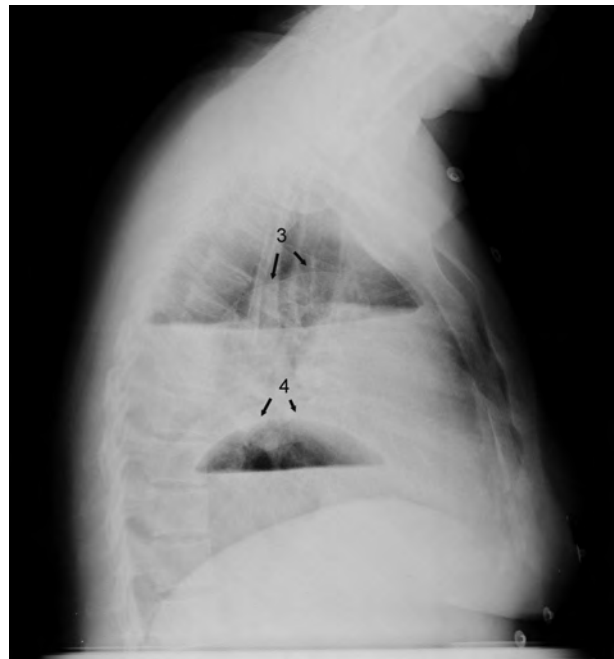
### Sr. director:

Paciente de 50 años con antecedentes de funduplicatura de Nissen laparoscópica un año antes de la clínica actual. Consultó por vómitos incoercibles, dolor torácico y disnea de 24 horas de evolución. En el examen clínico destacaba afectación del estado general, taquicardia (120 lpm), hipotensión arterial (PAS 90 mmHg), taquipnea (28 r/m), saturación basal de oxígeno del 91% y disminución de la movilidad en el hemitórax izquierdo con abolición del murmullo vesicular. Las analíticas evidenciaron leucocitosis con neutrofilia ( $17,80 \times 10^3/\mu\text{L}$ ), disfunción renal (urea/creatinina 74/2,4 mg/dl), hipopotasemia (K 2,8 mmol/L), citolisis hepática (TGO/TGP 171/174 U/L) y elevación de reactantes inflamatorios (PCR 24,4 mg/dl, fibrinógeno 885 mg/dL). En la radiografía de tórax (Figura 1) existía un velamiento del hemitórax izquierdo con pequeño remanente pulmonar aireado (flecha 1), desplazamiento mediastínico y una imagen de pared semicircular superpuesta al ápex cardíaco (flecha 2). En la proyección lateral (Figura 2) se evidenció un hidroneumotórax, con polo superior del pulmón colapsado (flecha 3) y un segundo nivel que se correspondía a una hernia paraesofágica (flecha 4). Estos hallazgos se confirmaron en la tomografía computarizada (TC), tanto en ventana mediastínica –izquierda–, como en ventana de parénquima –derecha– (Figura 3). Se colocó un drenaje torácico, obteniendo un líquido purulento. En la cirugía se apreció una gran hernia paraesofágica con anillo pequeño que estrangulaba y atrapaba el estómago a nivel intratorácico, con perforación y necrosis masiva del mismo. Se practicó una gastrectomía total con esofagoyeyunostomía en Y de Roux y yeyunostomía de alimentación. La evolución postoperatoria fue tórpida, pero favorable.

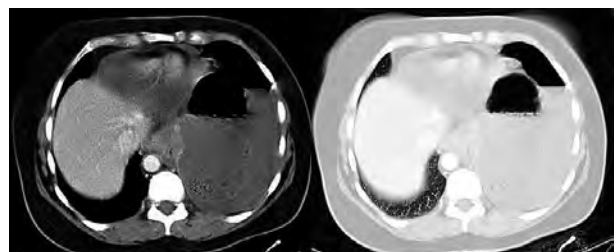
Aportamos una causa poco frecuente de dolor torácico agudo y disnea. En la hernia paraesofágica, el fundus y parte del cuerpo gástrico son atrapados en un saco peritoneal herniado en el mediastino. La presentación clínica es muy variable, aunque generalmente suele representar un hallazgo incidental en la radiología torácica. En otros casos predominan las manifestaciones digestivas (disfagia, plenitud postprandial) o respiratorias (disnea y dolor torácico) por compresión del saco herniario<sup>1-2</sup>. La herniación completa del estómago es una complicación rara, siendo todavía más excepcional la necrosis y perforación intratorácica del mismo<sup>3</sup>. Dado que los hallazgos de la radiología simple pueden ser equívocos, es necesario recurrir a la realización de una tomografía computarizada (TC) con contraste. Esta eventualidad presenta una alta mortalidad ( $> 60\%$ )<sup>4</sup>, siendo fundamental el diagnóstico y tratamiento quirúrgico precoz. Es necesario un alto índice de sospecha en pacientes con los síntomas y antecedentes descritos, e incorporar esta complicación en el diagnóstico diferencial de dolor torácico y disnea aguda.



**Figura 1.** Velamiento del hemitórax izquierdo con desplazamiento del mediastino y pequeño remanente pulmonar aireado (flecha 1) y una imagen de pared semicircular superpuesta al ápex cardíaco (flecha 2).



**Figura 2.** Hidroneumotórax, con polo superior del pulmón colapsado (flecha 3) y un segundo nivel que se correspondía a una hernia paraesofágica (flecha 4).



**Figura 3.** Tomografía computarizada (TC) en ventana mediastínica (izquierda) y en ventana de parénquima (derecha).

## Bibliografía

- 1 Robertson J, Avjioglu E. Strangulated stomach within a paraesophageal hernia: a rare complication of laparoscopic Nissen fundoplication. *Australasian Radiology* 2007;51(Suppl 4):B250-B2.
- 2 Watson DI, Jamieson GG, Devitt PG, Mitchell PC, Game PA. Paraesophageal hiatus hernia: an important complication of laparoscopic Nissen fundoplication. *Br J Surg* 1995;82:521-3.
- 3 Idani H, Narusue M, Kim H, Uda K, Muro M, Kaneko A, et al. Acute intrathoracic incarceration of the stomach after laparoscopic Nissen fundoplication. *Surg Laparosc Endosc Percutan Tech* 2000;10:99-102.
- 4 Trainor D, Duffy M, Kennedy A, Glover P, Mulan B. Gastric perforation secondary to incarcerated hiatus hernia: an important differential in the diagnosis of central crushing chest pain. *Emerg Med J* 2007;24:603-4.

**Daniel GARCÍA-GIL<sup>1</sup>,  
Julián LÓPEZ-ÁLVARO<sup>1</sup>,  
Belén DOMÍNGUEZ-FUENTES<sup>1</sup>,  
Luis SÁNCHEZ-VERA<sup>2</sup>**

<sup>1</sup>Servicio de Urgencias Hospitalarias y

<sup>2</sup>Radiodiagnóstico

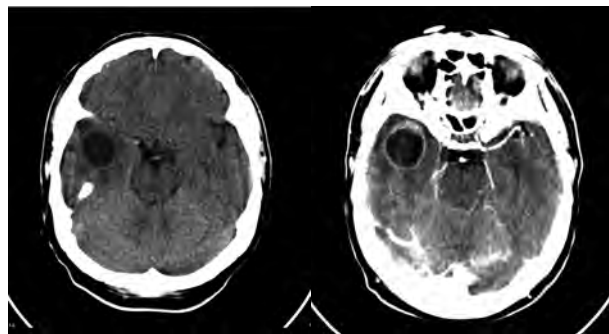
Hospital Universitario Puerto Real. Cádiz, España.

## ACEITE, PÓLVORA Y RECUERDOS DE MI INFANCIA: A PROPÓSITO DE UN CASO

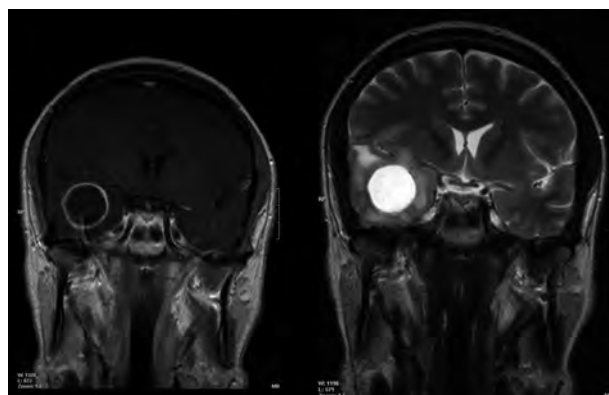
### Sr. director:

El fenómeno "déjà vu" se basa en una impresión errónea de familiaridad acerca de una experiencia presente que impresiona de haber sido conocida con anterioridad. Su causa más frecuente es la epilepsia del lóbulo temporal (LT); no obstante, existen otras patologías que pueden originarlo<sup>1,2</sup>.

Presentamos el caso de un varón de 45 años que acudió a urgencias refiriendo, desde hacía un mes, episodios de mareo de unos 10 minutos de duración que se acompañaban de una intensa sensación olfativa, en una ocasión, como "olor a pólvora" y, en otra, a "aceite de motor", que aparecían de forma brusca y desaparecían a los pocos minutos. Estos "extraños olores" le evocaban un recuerdo "ya vivido", recreándole episodios de su infancia que describía como: "caminaba de la mano junto a mi padre..."; su padre ya había fallecido. Coincidiendo con el cuadro, presentaba temblor en la mano izquierda durante unos segundos. No refería cefalea, inestabilidad ni sintomatología a otros niveles. Tª 36 Cº, PA 140/80 mmHg. La exploración física y neurológica fue normal. En la tomografía computarizada (TC) craneal se detectó una lesión hipodensa redondeada en LT derecho, con realce intenso periférico en "anillo irregular" tras contraste (Figura 1). La resonancia magnética (RNM) cerebral con-



**Figura 1.** Tomografía computarizada (TC) craneal con lesión hipodensa redondeada en lóbulo temporal derecho, edema perilesional y efecto de masa, con realce en anillo tras contraste.



**Figura 2.** Resonancia magnética (RNM) cerebral con lesión temporal derecha homogénea con realce anular, en secuencias T1 y T2.

firmó una tumoración homogénea y bien definida, con realce anular y moderado edema vasogénico (Figura 2). El electroencefalograma reveló una actividad de fondo desincronizada y la presencia de una intensa focalidad de ondas delta en LT derecho. La radiografía de tórax fue normal. Tras exéresis quirúrgica el diagnóstico morfológico fue de glioblastoma multiforme (GM).

El GM es el tumor cerebral primario más frecuente<sup>3</sup>, 25% de todos los tumores cerebrales. Afecta más a varones de entre 50-60 años. Es un tumor maligno e infiltrante que puede alcanzar un enorme tamaño antes de emitir clínica debido a su rápido crecimiento. El 10% comienzan con alucinaciones visuales, olfativas, gustativas u otras, junto a síntomas dismnésicos tipo "déjà vu". La TC y la RNM cerebral son las pruebas complementarias de elección, mostrando una lesión de contorno irregular, con captación de contraste "en anillo". El diagnóstico diferencial se plantea con metástasis, linfoma o absceso. El tratamiento es la resección quirúrgica seguida de radioterapia y en ocasiones quimioterapia con agentes alquilantes<sup>4,5</sup>. La supervivencia postoperatoria a los 18 meses es de un 15%. Resaltamos con este caso

que, a veces, en urgencias no se da la suficiente relevancia a la anamnesis, demostrando así que la aparición de unos hallazgos psíquicos complejos puede revelar una patología orgánica grave.

## Bibliografía

- 1 Vignal JP, Maillard L, McGonigal A, Chauvel P. The dreamy state: hallucinations of autobiographic memory evoked by temporal lobe stimulations and seizures. *Brain* 2007;130(Pt 1):88-99.
- 2 Wild E. Deja vu in neurology. *J Neurol* 2005;252(1):1-7.
- 3 Franco-Hernández C, Martínez-Glez V, Rey JA. Biology molecular of glioblastomas. *Neurocirugía* 2007;18(5):373-82.
- 4 De la Fuente BP, Dalmau J, Rosenfeld M. Actualización del tratamiento de los gliomas. *Neurología* 2007;22(3):159-69.
- 5 Stupp R, Pica A, Mirimanoff RO, Michielin O. A practical guide for the management of gliomas. *Bull Cancer* 2007;94(9):817-22.

**Pablo FRANQUELO MORALES,**  
**Félix GONZÁLEZ MARTÍNEZ,**  
**David GARCÍA MATEOS**

*Servicio de Urgencias. Hospital Virgen de la Luz.  
Cuenca, España.*

## SÍNDROME DE DISCINESIA APICAL TRANSITORIA ASOCIADO A HEMORRAGIA DIGESTIVA ALTA

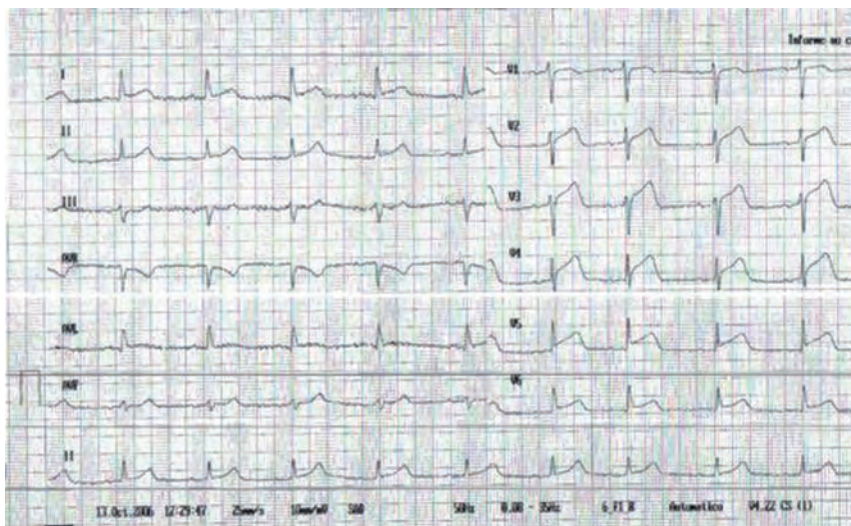
### Sr. director:

El síndrome de discinesia apical transitoria (SDAT) es una entidad clínica de reciente descripción que inicialmente puede ser confundido con un infarto agudo de miocardio (IAM)<sup>1,2</sup>.

Presentamos el caso de una paciente que desarrolló disfunción ventricular severa en relación con una hemorragia digestiva alta (HDA). La recuperación posterior de la contractilidad alcanzó prácticamente la normalidad. Mujer de 79 años de edad con hipertensión arterial e hiperlipemia. Acudió al servicio de urgencias por dolor retroesternal de 14 horas de evolución, sensación de falta de vida, disnea y cortejo vegetativo.

Exploración física inicial: afectación del estado general, palidez y sudoración; PA 86/45 mmHg, FC 67 lpm y SatO<sub>2</sub> 98%. Electrocardiograma (ECG): lesión subepicárdica anterolateral con elevación del segmento ST de V2-V6. Analítica: Hemoglobina 9 g/dl, Hcto 0,27%, Troponina T y creatincinasa normales. Diagnóstico inicial: síndrome coronario agudo (SCA) y anemia sin filiar. Tratamiento inicial: aspirina, enoxaparina, omeprazol y transfusión de un concentrado de hematies. Se trasladó a la paciente al servicio de hemodinámica de referencia para la realización de un cateterismo urgente, en el que se objetivó discinesia apical del ventrículo izquierdo con coronarias angiográficamente sanas. Se realizó ecocardiograma (ventrículo izquierdo de tamaño normal; discinesia apical con respuesta compensadora del resto de segmentos y fracción de eyección levemente deprimida) y gastroscopia (lesión ulcerada con sangrado activo en antro gástrico). La evolución de la paciente fue favorable.

El SDAT es poco frecuente (0,5-1% de pacientes con sospecha de SCA)<sup>3</sup>. Se manifiesta habitualmente con dolor torácico y cambios enzimáticos y electrocardiográficos similares a los de un IAM. A diferencia de éste, la coronariografía muestra arterias sin lesiones significativas y disfunción ventricular izquierda con acinesia-discinesia apical transitoria<sup>3</sup>. Ninguna de las hipótesis sobre la etiología de este síndrome ha podido ser claramente relacionada con él<sup>2,4-6</sup>; suele precederse de estrés físico o emocional o



**Figura 1.** Electrocardiograma: lesión subepicárdica anterolateral (elevación del segmento ST de V2-V6).

de la exacerbación de una enfermedad de base<sup>1,3,7,8</sup> (en nuestro caso el factor desencadenante podría ser el estrés provocado por la hemorragia aguda, al originar la liberación de catecolaminas<sup>9,10</sup>).

El ECG muestra elevación del segmento ST en cara anterior (90%)<sup>3,8</sup>, ondas Q (25%), y, en casi todos los casos, ondas T negativas y prolongación del intervalo QT en los días posteriores<sup>3,8,11</sup>. La coronariografía es fundamental para el diagnóstico: muestra unas arterias coronarias sin lesiones significativas acompañado de disfunción ventricular izquierda<sup>3</sup>. Las alteraciones segmentarias de la contractilidad se recuperan en semanas y, aunque el pronóstico es bueno<sup>3,5</sup>, aparecen frecuentemente complicaciones agudas: edema agudo de pulmón, *shock* cardiogénico, arritmias<sup>12</sup>. Es importante establecer diagnóstico diferencial con el IAM, ya que los tratamientos utilizados en el SCA (fibrinólisis, heparinización, antagonistas de receptores plaquetarios IIb-IIIa) pueden ser perjudiciales en el paciente con SDAT<sup>3,5</sup>. No se han descrito criterios puramente clínicos que permitan establecer la diferencia con total fiabilidad. Pero existen datos de sospecha<sup>3,8</sup>: elevación del segmento ST en fase aguda más marcado en V4-V6 que en V1-V3 con ausencia de cambios recíprocos en las derivaciones inferiores, ondas Q que desaparecen tras la fase aguda, ondas T muy prominentes en V1-V6 a partir del segundo día, prolongación de QTc, predominio en mujeres mayores de 50 años, estrés físico o emocional como desencadenante del cuadro. En el servicio de urgencias el SCA debe ser manejado en base a las recomendaciones actuales, aunque la sospecha de SDAT y la realización de un cateterismo en la fase aguda podrían evitar conductas terapéuticas innecesarias potencialmente peligrosas<sup>12</sup>.

## Bibliografía

- 1 Tsuchihashi K, Ueshima K, Uchida T, Ohmura N, Jimura K, Owa M, et al. Transient left ventricular apical ballooning without coronary artery stenosis: a novel heart syndrome mimicking acute myocardial infarction. *J Am Coll Cardiol* 2001;38:11-8.
- 2 Abe Y, Kondo M, Matsuoka R, Araki M, Dohyama K, Tanio H. Assessment of clinical features in transient left ventricular apical ballooning. *J Am Coll Cardiol* 2003;41:737-42.
- 3 Segovia Cubero J, Pereira Moral R. Disfunción apical transitoria: un síndrome en transición hacia la edad adulta. *Rev Esp Cardiol* 2004;57:194-7.
- 4 Moro JA, Arnau M, Sánchez E, Almenar L. Síndrome de Takotsubo con lesiones coronarias acompañantes. *Rev Esp Cardiol* 2006;59:632-5.
- 5 Barriales Villa R, Bilbao Quesada R, Iglesias Río E, Bayón Meleiro N, Mantilla González R, Penas Lado M. Síndrome de discinesia apical transitoria sin lesiones coronarias: importancia del gradiente intraventricular. *Rev Esp Cardiol* 2004;57:85-8.
- 6 Ibáñez B, Navarro F, Córdoba M, M-Alberca P, Farré J. Tako-tsubo transient left ventricular apical ballooning: is intravascular ultrasound the key to resolve the enigma? *Heart* 2005;91:102-4.
- 7 Kurisu S, Sato H, Kawagoe T, Ishihara M, Shimatani Y, Nishioka K, et al. Tako-tsubo-like left ventricular dysfunction with ST-segment elevation: a novel cardiac syndrome mimicking acute myocardial infarction. *Am Heart J* 2002; 143:448-55.
- 8 Gaspar J, Gómez Cruz R. Síndrome Tako-Tsubo (Discinesia antero-apical transitoria): Primer caso descrito en América Latina y revisión de la literatura. *Archivos de Cardiología de México* 2004;74:205-14.
- 9 Khallafi H, Chacko V, Varveralis N, Elmi F. Broken heart syndrome: catecholamine surge or aborted myocardial infarction? *J Invasive Cardiol* 2008;20:9-13.
- 10 Lyon AR, Rees PS, Prasad S, Poole-Wilson PA, Harding SE. Stress (Takotsubo) cardiomyopathy--a novel pathophysiological hypothesis to explain catecholamine-induced acute myocardial stunning. *Nat Clin Pract Cardiovasc Med* 2008;5:22-9.
- 11 Ibáñez B, Navarro F, Farré J, Marcos-Alberca P, Orejas M, Rábago R, et al. Asociación del síndrome tako-tsubo con arteria coronaria descendente anterior con extensa distribución por el segmento diafragmático. *Rev Esp Cardiol* 2004;57:209-16.
- 12 Pardo Crespo E, Diarte de Miguel J, Chopo Alcubilla J, Peralta L. Síndrome de discinesia apical transitoria. A propósito de un caso. *Rev Fed Arg Cardiol* 2003;32:415-8.

**Carlos BIBIANO GUILLÉN<sup>1</sup>,  
María Teresa GARCÍA SANZ<sup>2</sup>,  
Francisco Javier SERANTES POMBO<sup>2</sup>,  
Manuel José VÁZQUEZ LIMA<sup>2</sup>**

<sup>1</sup>Servicio de Urgencias Hospital 12 de Octubre. Madrid, España. <sup>2</sup>Servicio de Urgencias Hospital Comarcal do Salnés. Vilagarcía de Arousa. Pontevedra, España.