

## CARTAS AL DIRECTOR

## Fibrosis retroperitoneal idiopática. A propósito de un caso

### Sr. Director:

La fibrosis retroperitoneal (FRP) es una enfermedad poco frecuente, de etiología poco conocida. Se caracteriza por presentar un proceso inflamatorio retroperitoneal que evoluciona a fibrosis extensa, que con frecuencia engloba los uréteres y produce hidronefrosis unilateral y en ocasiones fallo renal<sup>1,2</sup>. Un diagnóstico precoz de esta entidad puede evitar complicaciones importantes.

Varón de 50 años de edad, con antecedentes de hipertensión arterial y diabetes mellitus tipo 2, que presenta dolor lumbar irradiado de forma difusa a abdomen de varias semanas de evolución. En urgencias en la exploración física destacaba dolor abdominal difuso, y en la analítica una discreta anemia (Hb 102 g/l, VCM 75 fl) y una VSG 63 mm. Se realizó una ecografía en la que apareció la pared aórtica con aspecto calcificado, sin aneurisma y con la existencia de tejido periaórtico. En la tomografía computarizada (TC) presentaba una masa tisular que englobaba la aorta abdominal desde inmediatamente por debajo del origen de las venas renales hasta la bifurcación aortoiliaca y porción más proximal de los vasos ilíacos. Había una ligera hidronefrosis izquierda. Dada la sintomatología del paciente se decidió ingresarlo. El factor reumatoide, los anticuerpos antinucleares y los anticitoplasmas de neutrófilo (ANCA) fueron negativos, y una punción aspirativa con aguja fina que descartó proceso maligno y confirmó el diagnóstico de fibrosis retroperitoneal. Se inició tratamiento con corticoides a dosis de 60 mg y se continuó con una pauta de descenso de 5 mg cada 15 días. La evolución del paciente ha sido buena, con rápida desaparición del dolor tras inicio del tratamiento. Actualmente está con una dosis de mantenimiento de 5 mg de prednisona y se mantiene asintomático. Se realizan controles de TC cada 2 meses, en los que casi ha desaparecido la masa.

La FRP se caracteriza por un infiltrado inflamatorio, una proliferación fibroblástica y un depósito de colágeno<sup>3</sup>, generalmente en el retroperitoneo y en ocasiones produce atrapamiento y compresión de los uréteres, las arterias, las venas y los vasos linfáticos de lo que derivará la clínica; de forma más infrecuente también se puede extender al mediastino, mesenterio, vía biliar, duodeno, vejiga y espacio epidural<sup>1,4</sup>. La mayoría de casos de FRP (hasta un 50%) se consideran de etiología idiopática, forma primaria o enfermedad de Ormond<sup>1,5</sup>. Existe otra forma de fibrosis retroperitoneal secundaria relacionada con ingesta de fármacos o lesión del retroperitoneo (Tabla 1). Se estima una incidencia de 1/200.000 habitantes, afecta general-

mente a la edad adulta con máxima incidencia en la quinta y sexta década, con una relación hombre-mujer de 2/1.

El síntoma más común es el dolor lumbar y/o abdominal difuso. Otros síntomas incluyen anorexia, náuseas, vómitos, pérdida de peso. A la exploración física podemos encontrar fiebre, hipertensión arterial, edema en extremidades inferiores o escroto y en ocasiones oliguria o anuria. Las alteraciones analíticas más constantes son elevación de la VSG, anemia o alteración de la función renal. La inespecificidad de la clínica retrasa en muchas ocasiones el diagnóstico de esta enfermedad, lo que supone una morbilidad importante para aquellos pacientes en los que existe una obstrucción ureteral con aparición de complicaciones como una pérdida de la función renal o edemas secundarios a una obstrucción de la vena cava inferior o los vasos linfáticos.

La TC constituye actualmente la prueba de primera elección para el diagnóstico y seguimiento de estos pacientes, aunque para descartar un proceso maligno se debe obtener una muestra histológica a través de biopsia<sup>1,6</sup>. Otras pruebas que también se utilizan son la ecografía nefro-urológica, la pielografía endovenosa y la resonancia magnética.

El manejo de estos pacientes puede ser médico o quirúrgico. La cirugía está indicada en los casos con compresión ureteral e hidronefrosis severa. En los estadios iniciales de la fibrosis con compresión ureteral leve, como en nuestro caso, o en los casos en los que la cirugía no se pueda

**Tabla 1.** Causas de fibrosis retroperitoneal secundaria

#### Procesos malignos:

- Linfoma.
- Sarcoma.
- Carcinoma.
- Metástasis.

#### Fármacos:

- Metisergida.
- Bromocriptina.
- Betabloqueantes.
- Metildopa.
- Hidralacina.
- LSD.

#### Lesión retroperitoneal:

- Radiación.
- Hemorragia.
- Cirugía.
- Extravasación orina.

#### Procesos inflamatorios:

- Periaortitis (aneurisma aorta abdominal).
- Sarcoidosis.
- Pancreatitis.
- Endometriosis.
- Enfermedad colágeno vascular autoinmune.

#### Infección:

- Tuberculosis.
- Histoplasmosis.
- Actinomicosis.

realizar por el mal estado del paciente, puede tratarse sólo con fármacos. Los mejores resultados en diferentes series<sup>6,7</sup> se han obtenido con la asociación de ambos tratamientos, primero resección de la masa y liberación del uréter continuado de una pauta de corticoides. Más recientemente se han usado otros fármacos inmunosupresores como la ciclofosfamida<sup>8</sup>, la azatioprina<sup>8-10</sup> o el tamoxifen<sup>8,11</sup>.

El pronóstico de la FRP es, en general, bueno con un tratamiento, la evolución es peor en los pacientes más mayores o con afectación renal importante. El seguimiento de estos pacientes debe ser a largo término pues la actividad de la enfermedad persiste durante muchos años y no son infrecuentes las recaídas, en especial al retirar los corticoides.

## Bibliografía

- 1 Kottra JJ, Dunnick NR. Retroperitoneal Fibrosis. *Radiol Clin North Am* 1996;34:1259-75.
- 2 Mitchinson MJ. Retroperitoneal fibrosis, revisited. *Arch Pathol Lab Med* 1986;110:784-6.
- 3 Lepor H, Walsh PC. Idiopathic retroperitoneal fibrosis. *J Urol* 1979;122:1-6.
- 4 de Sá J, Pimentel J, Carvalho M, Evangelista P, Martins P. Spinal cord compression secondary to idiopathic retroperitoneal fibrosis. *Neurosurgery* 1990;26:678-81.
- 5 Scully RE, Mark JE, McNeely WF, Ebeling SH. A 31 year-old woman with lumbar and abdominal pain, hypertension and a retroperitoneal mass. *N Engl J Med* 1996;335:650-5.
- 6 Baker LRI, Mallinson WJW, Grogory MC, Menzies EAD, Cattell WR, Whitfield HN. Idiopathic retroperitoneal fibrosis. A retrospective analysis of 60 cases. *Br J Urol* 1988;60:497-503.
- 7 Mitchinson MJ. Some clinical aspects of idiopathic retroperitoneal fibrosis. *Br J Surg* 1972;54:58-60.
- 8 Monev S. Idiopathic retroperitoneal fibrosis: Prompt diagnosis preserves organ function. *Cleve Clin J Med* 2002;69:160-6.
- 9 Cogan E, Fastrez R. Azathioprine. An alternative treatment for recurrent idiopathic retroperitoneal fibrosis. *Arch Intern Med* 1985;145:753-5.
- 10 McDougal WS, MacDonell RC. Treatment of idiopathic retroperitoneal fibrosis by immunosuppression. *J Urol* 1991;145:112-4.
- 11 Spillane RM, Whitman GJ. Treatment of retroperitoneal fibrosis with tamoxifen. *Am J Roentgenol* 1995;164:515-6.

María Isabel LLULL FERRETTJANS<sup>1</sup>,  
Miquel CALDENTEY TOUS<sup>2</sup>,  
Antonia ROCA CASAS<sup>3</sup>

<sup>1</sup>Centro de Salud Tramontana. Mallorca. Ib-salut, España.

<sup>2</sup>Centro de Salud Coll d'en Rebassa. Mallorca. Ib-salut, España. <sup>3</sup>Centro de Salud Es Trencadors. Mallorca. Ib-salut, España.

## Rotura cardiaca subaguda como complicación de un infarto agudo de miocardio

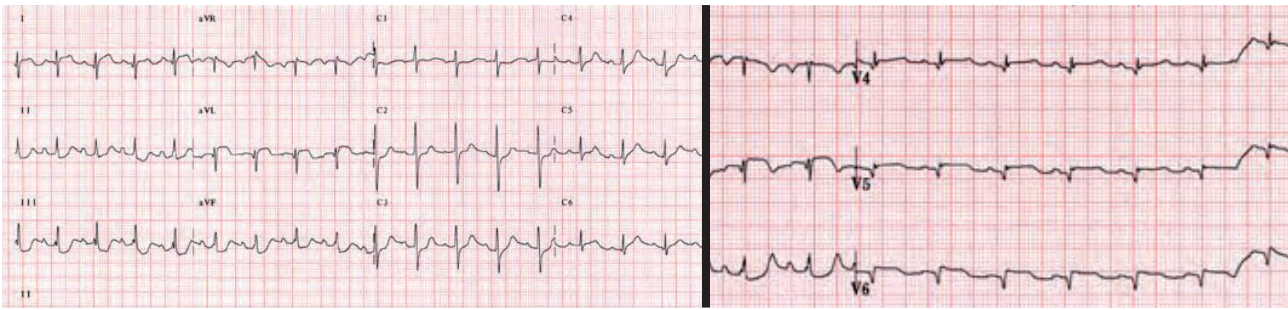
### Sr. Director:

El taponamiento cardiaco agudo por rotura cardiaca es una complicación mecánica grave del infarto agudo de miocardio (IAM), con una mortali-

dad muy elevada a pesar de un tratamiento agresivo. La pericardiocentesis es un método que nos puede servir en situaciones de emergencias, ya que mejora la situación clínica y hemodinámica del paciente de manera transitoria, hasta que se realice la cirugía reparadora de la pared ventricular.

Mujer de 83 años, con antecedentes de hiperlipemia, dos episodios de accidentes isquémicos transitorios 10 años antes, hipotiroidismo y síndrome depresivo en tratamiento. Sufrió un síncope en la vía pública mientras caminaba, precedido de dolor torácico de unos 3-5 minutos de duración. Tras ser atendida por una ambulancia medicalizada fue traída al hospital. En la exploración física presentaba mal estado general, mala perfusión periférica, hipotensión (75/50 mmHg), taquicardia (120 lpm) y taquipnea (35 respiraciones/minuto), ingurgitación yugular importante, y en la auscultación cardiopulmonar ventilación simétrica en ambos campos pulmonares, tonos apagados y rítmicos, sin auscultarse soplos. Su hija informó que hacía dos días que se había quejado de dolor centrotorácico, que se autolimitaba en unos minutos. Se realizó un electrocardiograma (ECG) que mostró un discreto ascenso del segmento ST en D<sub>1</sub> y AVL con descenso en cara anterior e inferior, y un ECG de derivaciones posteriores que mostró una elevación del segmento ST en ellas (Figura 1). El ECG transtorácico mostró aquinesia lateral e inferolateral con derrame pericárdico severo de aspecto hemorrágico con datos de taponamiento agudo, compatible con rotura subaguda cardiaca sin objetivarse el punto de rotura. Con todos estos datos se diagnosticó de IAM posterolateral evolucionado complicado con taponamiento cardiaco por rotura cardiaca. Se decidió llevar a cabo un tratamiento conservador, y se realizó pericardiocentesis vía subxifoidea, con salida 320 cc de líquido hemático, con lo que la paciente mejoró y consiguió ser extubada en las primeras 24 horas. Dos días más tarde presentó un empeoramiento súbito. Se constató mediante ecocardiografía un nuevo derrame pericárdico severo, y la paciente falleció unos minutos después.

La rotura de la pared libre del ventrículo izquierdo se presenta entre el 1% y el 4% de los pacientes hospitalizados con IAM, y es responsable de un 15-20% de las muertes relacionadas con el IAM<sup>1</sup>. En la gran mayoría de ocasiones (80-90%) la rotura ocurre dentro de la primera semana, y tiene lugar casi en la mitad de los casos (30-50%) en las primeras 24 horas<sup>2,3</sup>. Se han descrito algunos factores de riesgo: edad avanzada, sexo femenino, hipertensión sin hipertrofia ventricular izquierda, localización anterior del infarto, primer episodio de infarto y, sobre todo, el tiempo prolongado en reperfundir el territorio infartado o la ausencia de reperfusión<sup>4</sup>.



**Figura 1.** ECG al ingreso: Taquicardia sinusal a 110 lpm. Elevación de ST en D<sub>1</sub> y aVL con descenso ST en cara inferior y V2-V3, con elevación de ST en las derivaciones posteriores (V4-V6 ECG de la derecha).

Las técnicas de revascularización han disminuido notablemente la incidencia de esta complicación<sup>5,6</sup>. Recientemente se ha demostrado la mayor seguridad de la angioplastia primaria (AP) sobre la terapia fibrinolítica, que disminuye el riesgo de rotura cardíaca, sobre todo en pacientes ancianos, de manera que se recomienda la AP en mayores de 75 años<sup>7-9</sup>.

Debemos sospechar esta complicación en pacientes que refieren dolor torácico persistente (en ocasiones de tipo pericárdico), que a menudo es atribuido erróneamente a isquemia, cambios de nueva aparición en el segmento ST o elevación persistente del mismo, vómitos, deterioro súbito del estado hemodinámico, hipotensión transitoria o persistente, síncope o taponamiento cardíaco<sup>2,4,10-12</sup>.

El ecocardiograma transtorácico es la primera, y en ocasiones la única, exploración complementaria que se necesita para confirmar el diagnóstico, en presencia de una clínica sugestiva, sobre todo en urgencias. El derrame pericárdico es el hallazgo más frecuente, y se puede visualizar también compromiso de llenado de las cavidades derechas del corazón e incluso, defectos en la continuidad de la pared<sup>4,13,14</sup>. La monitorización hemodinámica mediante cateterismo cardíaco derecho con catéter de Swan-Ganz está indicada en todos los casos en que se sospeche complicaciones mecánicas, para el mejor diagnóstico y manejo de estos pacientes.

El tratamiento médico, además de líquidos y vasopresores para tratar el *shock* cardiogénico, puede incluir medidas como la pericardiocentesis y el balón de contrapulsación intraaórtico, útil en casos de inestabilidad hemodinámica que no responden a los fármacos inotrópicos<sup>12</sup>. Aunque se han descrito casos de supervivencia con tratamiento conservador<sup>11</sup>, el tratamiento de elección pasa por la reparación quirúrgica del defecto ventricular. A pesar de la alta mortalidad perioperatoria, que oscila entre el 33% y el 52%<sup>3,14</sup>, se ha descrito algún caso de supervivencia de pacientes de edad muy avanzada<sup>13</sup>.

La ecocardiografía debe constituir parte del arsenal diagnóstico del médico de urgencias en el box de reanimación, a la cabecera del enfermo, pues en los casos de *shock* en los que se sospecha un origen cardiogénico del mismo, nos va a permitir identificar la mayor parte de causas de *shock* de origen cardíaco (taponamiento, disfunción sistólica de ventrículo izquierdo o derecho, complicaciones mecánicas post-infarto, etc.)<sup>15</sup>.

### Bibliografía

- 1 Antmann E, Braunwald E. Acute Myocardial infarction. En: Braunwald E, Zipes D, Libby P editores. Heart Disease: A Textbook of cardiovascular medicine (6th edition). Philadelphia: Saunders 2001:1114-1232.
- 2 Raitt MH, Kraft CD, Gardner CJ, Pearlman AS, Otto CM. Subacute ventricular free wall rupture complicating myocardial infarction. Am Heart J 1993;126:946-55.
- 3 López-Sendón J, González A, López de Sa E, Coma-Canella I, Roldan I, Dominguez F. Diagnosis subacute ventricular wall rupture after acute myocardial infarction: sensibility and specificity of clinical, hemodynamic and echocardiographic criteria. J Am Coll Cardiol 1992;19:1145-53.
- 4 Raposo L, Andrade MJ, Ferreira J, Aguiar C, Couto R, Abecasis M, et al. Subacute left ventricle free wall rupture after acute myocardial infarction: awareness of the clinical signs and early use of echocardiography may be life-saving. Cardiovasc Ultrasound 2006;4:46.
- 5 Pollak H, Nobis H, Mlczoch J. Frequency of left ventricular free wall rupture complicating acute myocardial infarction since advent of thrombolysis. Am J Cardiol 1994;74:184-186.
- 6 Honan MB, Harrell FE Jr, Reimer KA, Califf RM, Mark DB, Pryor DB, et al. Cardiac rupture, mortality and the timing of thrombolytic therapy: a meta-analysis. J Am Coll Cardiol 1990;16:359-67.
- 7 Moreno R, López-Sendón J, García E, Pérez de Isla L, López de Sá E, Ortega A, et al. Primary angioplasty reduces the risk of left ventricular free wall rupture compared with thrombolysis in patients with acute myocardial infarction. J Am Coll Cardiol 2002;39:598-603.
- 8 Bueno H, Martínez-Sellés M, Pérez-David E, López-Palop R. Effect of thrombolytic therapy on the risk of cardiac rupture and mortality in older patients with first acute myocardial infarction. Eur Heart J 2005;26:1705-11.
- 9 Keeley FC, de Lemos JA. Free wall rupture in the elderly: deleterious effect of fibrinolytic therapy on the ageing heart. Eur Heart J 2005;26:1693-4.
- 10 Oliva PB, Hammill SC, Edwards WD. Cardiac rupture, a clinically predictable complication of acute myocardial infarction: report of 70 cases with clinicopathologic correlations. J Am Coll Cardiol 1993;22:720-6.
- 11 Figueras J, Cortadellas J, Evangelista A, Soler-Soler J. Medical managements of selected patients with left ventricular free wall rupture during myocardial infarction. J Am Coll Cardiol 1997;29:512-8.
- 12 Amir O, Smith R, Nishikawa A, Gregoty ID, Smart FW. Left ventricu-

- lar free wall rupture in acute myocardial infarction: a case report and literature review. *Tex Heart Inst J* 2005;32:424-6.
- 13 Daya SK, Tan D, Tolerico PH, Gowda RM, Khan IA. Survival of an octogenarian after rupture of the left ventricular free wall caused by myocardial infarction. *Tex Heart Inst J* 2004;31:178-80.
- 14 Purcaro A, Constantini C, Ciampini N, Mazzanti M, Silenzi C, Gili A, et al. Diagnostic criteria and management of subacute ventricular free wall rupture complicating acute myocardial infarction. *Am J Cardiol* 1997;80:397-405.
- 15 Joseph MX, Disney PJ, Da Costa R, Hutchinson SJ. Transthoracic echocardiography to identify or exclude cardiac cause of shock. *Chest* 2004;126:1592-7.

Carlos BEAUMONT CAMINOS<sup>1</sup>,  
 Isabel IDOATE SANTESTEBAN<sup>2</sup>,  
 Clint JEAN-LOUIS LAWRENCE<sup>1</sup>,  
 Ana Carmen CABODEVILLA GÓRRIZ<sup>1</sup>

<sup>1</sup>Servicio de Urgencias. <sup>2</sup>Servicio de Cardiología. Hospital de Navarra, España.

## Plan piloto de formación en soporte vital básico en las escuelas. Formación en espiral

### Sr. Director:

Ante la editorial de EMERGENCIAS<sup>1</sup> que hace referencia a formación en RCP en las escuelas y que García Vega et al han redactado brillantemente, queremos poner en su conocimiento el "Plan piloto" de formación en soporte vital básico (SVB) en las escuelas que estamos llevando a cabo en centros educativos de Tortosa. A partir de la experiencia obtenida en el PROCES<sup>2,3</sup>, referida en su comentario editorial, la evaluación y seguimiento del mismo nos ha permitido reforzar el criterio que los alumnos aprenden mejor cuando son sus profesores los que imparten las clases, y que al cabo de un año se olvida gran parte de lo aprendido.

Ello nos motivó a poner en marcha un proyecto que, implicando al profesorado de educación física, en el diseño del plan formativo (metodología y material docente) y en su realización, permitiera a los alumnos adquirir los conocimientos y habilidades del SVB y mantenerlos en el tiempo incluyendo dicha formación en el currículo docente de los centros educativos. Por ello se elaboró el plan piloto, dirigido no sólo a los alumnos de secundaria sino a todos, empezando desde la escolarización inicial a la edad de 4 años hasta la finalización de los ciclos formativos obligatorios. Se introduce "paso a paso" los conocimientos y habilidades en consonancia con la edad, y con ello se logra una "formación en espiral" con el objetivo de consolidar la formación y los aprendizajes de forma permanente. En la Figura 1 se especifican los objetivos formativos en cada ciclo.

Como dicen los autores en su editorial, con el fin de que la experiencia se pueda mantener y ex-

	Años	Materia	Formación en espiral	DIFUSIÓN EN EL ENTORNO FAMILIAR
Educación Infantil	P3 P4 P5	Peligro Consciencia 112	Conocer	
Educación primaria				
Ciclo INICIAL	6 7	+ Avisar 112 PLS	Recordar y añadir	
Ciclo INTERMEDIO	8 9	+ Aviso de socorrista algoritmo de reanimación	Recordar y añadir	
Ciclo SUPERIOR	10 11	+ Compresiones torácicas Conocerlas	Recordar y añadir	
Educación secundaria	12 14 15 16	Soporte Vital Básico completo, reciclaje anual	Recordar y añadir MONITORES	

**Figura 1.** Formación en espiral. Contenidos curriculares de formación en soporte vital básico en la escuela.

tender a todos los centros educativos de Cataluña, el plan piloto ha sido fruto de la colaboración entre las Consejerías de Salud y de Educación de la Generalitat de Catalunya y el *Consell Català de Ressuscitació* (CCR), miembro del Consejo Español de RCP (CERCP).

Después de dos años de preparación del plan piloto, en mayo de 2008 se ha realizado la fase formativa y en estos momentos estamos analizando los resultados, no sólo de lo aprendido por los alumnos sino los aspectos organizativos y docentes de la implantación de dicho plan.

### Bibliografía

- García Vega FJ, Montero Pérez FJ, Encinas Puente R. La comunidad escolar como objetivo de la formación en resucitación: la RCP en las escuelas. *Emergencias* 2008;20:223-5.
- Miró O, Escalada X, Jiménez-Fábrega X, Díaz N, Sanclemente G, Gómez X, et al. Programa de Reanimación Cardiopulmonar orientado a Centros de Enseñanza Secundaria (PROCES). *Emergencias* 2008;20:229-36.
- Miró O, Sánchez M, Jiménez-Fábrega X, Escalada-Roig X. Teaching basic life support in schools: still waiting for public funding. *Resuscitation* 2008;77:420-1.

Manel CERDÀ VILA<sup>1</sup>,  
 Manel R. CHANOVAS BORRÀS<sup>1,2</sup>,  
 Cinta ESPUNY VIDAL<sup>3</sup>,  
 Xavier ESCALADA ROIG<sup>1</sup> y  
 Grupo de Trabajo de SVB a Educació  
 de les Terres de l'Ebre<sup>1-3</sup>

<sup>1</sup>Consell Català de Ressuscitació.

<sup>2</sup>Serveis Territorials de Salut a les Terres de l'Ebre, España.

<sup>3</sup>Centre de Recursos, Serveis Territorials d'Educació a les Terres de l'Ebre, España.

## Réplica

### Sr. Director:

Es muy grato comprobar cómo a lo largo de toda la geografía española van surgiendo iniciativas, con mayor o menor apoyo institucional, para conseguir consolidar la formación en reanimación cardiopulmonar (RCP) de tal forma que nos resulte una actividad normal de nuestra educación y de nuestra cultura. Sin duda Cataluña, sin menospreciar a ninguna otra Comunidad Autónoma, se está convirtiendo en una de las pioneras en este campo. El plan piloto de formación en Soporte Vital (SV) en las escuelas de Tortosa, uno de los frutos del PROCES, es buena prueba de ello.

Varios de los eslabones de la cadena de formación en RCP están rotos y se tienen que ir conformando desde todos los frentes, públicos, privados, voluntarios, profesionales, etc. Desde las escuelas pasando por las universidades, formación profesional y administración sanitaria tenemos que lograr una cadena fuerte y consistente. Aún queda mucho por hacer, mucho trabajo y mucho esfuerzo, pero todo lo que se invierta en formación en RCP en las escuelas va a ser rentable a corto, medio y largo plazo.

Felicito a los responsables del plan de formación en SVB de las escuelas de Tortosa y les animo a que difundan sus resultados de tal forma que todos los que nos dedicamos a la formación en emergencias tengamos conocimiento de ellos y al mismo tiempo sirvan de ejemplo y de motivación a iniciativas similares.

Francisco Javier GARCÍA VEGA<sup>1,2</sup>,  
Francisco Javier MONERO PÉREZ<sup>1</sup>,  
Rosa María ENCINAS PUENTE<sup>1</sup>

<sup>1</sup>Secretaría de Formación de la SEMES, España.

<sup>2</sup>Secretario del Comité Ejecutivo del Consejo Español de RCP (CERCP), España.

## Paciente con síndrome de Brugada portador de desfibrilador automático implantable (DAI) que combina descargas apropiadas e inapropiadas en un mismo momento

### Sr. Director:

Los pacientes con síndrome de Brugada tienen como arritmia más frecuente la taquicardia ventricular polimórfica (TVP), siendo excepcional el que sea monomórfica. Entre las causas desencadenantes de los eventos taquiaritmicos en estos enfermos se encuentra la hipertermia. El tratamiento consiste en la colocación de un desfibrilador automático implantable (DAI) que actúe con terapia

antitaquicardia o descarga eléctrica sincronizada ante las taquiarritmias ventriculares que se producen, tratar las causas desencadenantes y sedar al enfermo. Uno de los efectos indeseables del DAI es el que realice terapias de choque cuando no deba realizarlas por diagnóstico erróneo de arritmia ventricular, que provocan en el paciente dolor y ansiedad.

Varón de 21 años con síndrome de Brugada diagnosticado a partir de episodio de muerte súbita en 1999 que causó encefalopatía postanóxica con buena calidad de vida sólo limitada por deterioro cognitivo leve-moderado, al que se le implantó DAI profiláctico. En agosto de 2007 acude a nuestra área de urgencias por presentar taquicardia ventricular monomórfica, que como en otra ocasión, se le desencadena por hipertermia producida a consecuencia de una amigdalitis pultácea. Su DAI generaba terapia antitaquicardia efectiva. Se comenzó tratamiento antipirético con paracetamol, administración de benzodiazepinas e isoproterenol iv. Durante la observación comenzaron a producirse descargas inapropiadas del DAI al objetivar en monitor ritmo sinusal normal mientras el paciente relataba dichas descargas. Al enfermo se le tenía que trasladar al hospital de referencia a 50 km de distancia donde existe una unidad de arritmias. Durante el trayecto en la UCI móvil el DAI no volvió a realizar ninguna terapia. Cuando se evaluó el DAI se comprobó que las terapias inapropiadas eran por sobresensado de la onda T.

En este caso se plantea el dilema de cuando un DAI comienza a realizar simultáneamente terapias apropiadas e inapropiadas y se demora su reprogramación por no tener una unidad de arritmias en el mismo hospital. En este caso creemos que lo recomendable sería comenzar a tratar las causas conocidas, sedar al paciente y desconectar el DAI con imán mientras se le tiene monitorizado con colocación de parches de cardioversión eléctrica externa, por si realizara nuevas arritmias ventriculares, mientras se realiza el traslado a otro hospital.

## Bibliografía

- 1 Antzelevitch C, Brugada R. Fever and Brugada syndrome: Pacing Clin Electrophysiol 2002;25:1537-9.
- 2 Peinado Peinado R, Martín Martínez A, González Torrecilla E, Laguna Del Estal P, Ormaetxe Merodio J, Suero Méndez C, et al. Manejo de los pacientes portadores de un desfibrilador automático implantable en los servicios de urgencias hospitalarias. Emergencias 2005;17:180-96.
- 3 Martín Martínez A, Peinado Peinado R, González Torrecilla E, Ormaetxe Merodio J, Álvarez López M, Del Arco Galán C, et al. El desfibrilador automático implantable. Actualización para médicos de urgencias. Emergencias 2007;19:77-87.
- 4 Mok NS, Chan NY. Brugada syndrome presenting with sustained monomorphic ventricular tachycardia. Int J Cardiol 2004;97:307-9.
- 5 Pinar E, García-Alberola A, Martínez J, Sánchez JJ, Valdés M. Spontaneous sustained ventricular tachycardia after administration of ajmaline in a patient with Brugada syndrome. Pacing Clin Electrophysiol 2000;23:291-2.

6 Boersma LV, Jaarsma W, Jessurum ER, Van Hemel NH, Wever EF. Brugada syndrome. A case report of monomorphic ventricular tachycardia. *Pacing Clin Electrophysiol* 2001;24:112-5.

7 Dinckal MH, Davutoglu V, Akdemir I, Soydinc S, Kirilmaz A, Aksoy M. Incessant monomorphic ventricular tachycardia during febrile illness in a patient with Brugada syndrome: fatal electrical storm. *Europace* 2003;5:257-61.

Jesús Ángel CRUZADO QUEVEDO<sup>1</sup>  
Juan José SÁNCHEZ MUÑOZ<sup>2</sup>

<sup>1</sup>Unidad de Urgencias. Hospital Universitario Santa María del Rosell Cartagena. Murcia, España.

<sup>2</sup>Unidad de Arritmias. Hospital Universitario Virgen Arrixaca. Murcia, España.

## Complicación atípica de una neumonía atípica

### Sr. Director:

Presentamos el caso de una mujer de 56 años con antecedentes de meningitis tuberculosa a los 8 años de edad, fumadora de 40 paquetes/año, trabajadora en una fábrica de papel en un polígono industrial. La paciente consulta al servicio de urgencias (SU) por fiebre de una semana de evolución junto con tos escasa no productiva, postración intensa, disnea y dolor torácico pleurítico en los dos últimos días. Una hermana suya que trabajaba en el mismo lugar fue diagnosticada de neumonía sin requerir ingreso hospitalario. La paciente presentaba temperatura de 40°C, frecuencia respiratoria de 24 por minuto, frecuencia cardíaca de 110 por minuto, en la auscultación pulmonar presentaba crepitantes en la base derecha. En la analítica destacaba la presencia de una insuficiencia respiratoria ( $pO_2$  56 mmHg;  $pCO_2$  31 mmHg) y aumento de reactantes de fase aguda (VSG 69 mm, PCR 30 mg/dl). La solicitó una radiografía de tórax (Figura 1a) que mostró la presencia de un infiltrado intersticio alveolar en el pulmón derecho. Se extrajeron hemocultivos, cultivo de esputo y determinación de antígenos de neumococo y *Legionella pneumophila* serotipo 1 en orina. Con el diagnóstico de insuficiencia respiratoria aguda y neumonía adquirida en la comunidad FINE IV se decidió iniciar tratamiento antibiótico empírico con levofloxacino e ingreso hospitalario en la unidad de corta estancia (UCE) dependiente del SU. La antigenuria de *Legionella* fue positiva. El resto de estudio microbiológico fue negativo. Con el diagnóstico etiológico de neumonía por *Legionella pneumophila* se decidió mantener tratamiento con levofloxacino. A las 48 horas del ingreso hospitalario la paciente quedó afebril. La radiografía de tórax en este momento mostró la formación de una bulla gigante el lóbulo superior derecho (Figura 1b). Se realizó tomografía computarizada (TC) torácica que confirmó la presencia de esta bulla (Figura 1c). Al tercer día de ingreso la paciente desarrolló neumotórax completo del pulmón derecho (Figura 1d) procediéndose a la colocación de tubo de drenaje torácico.

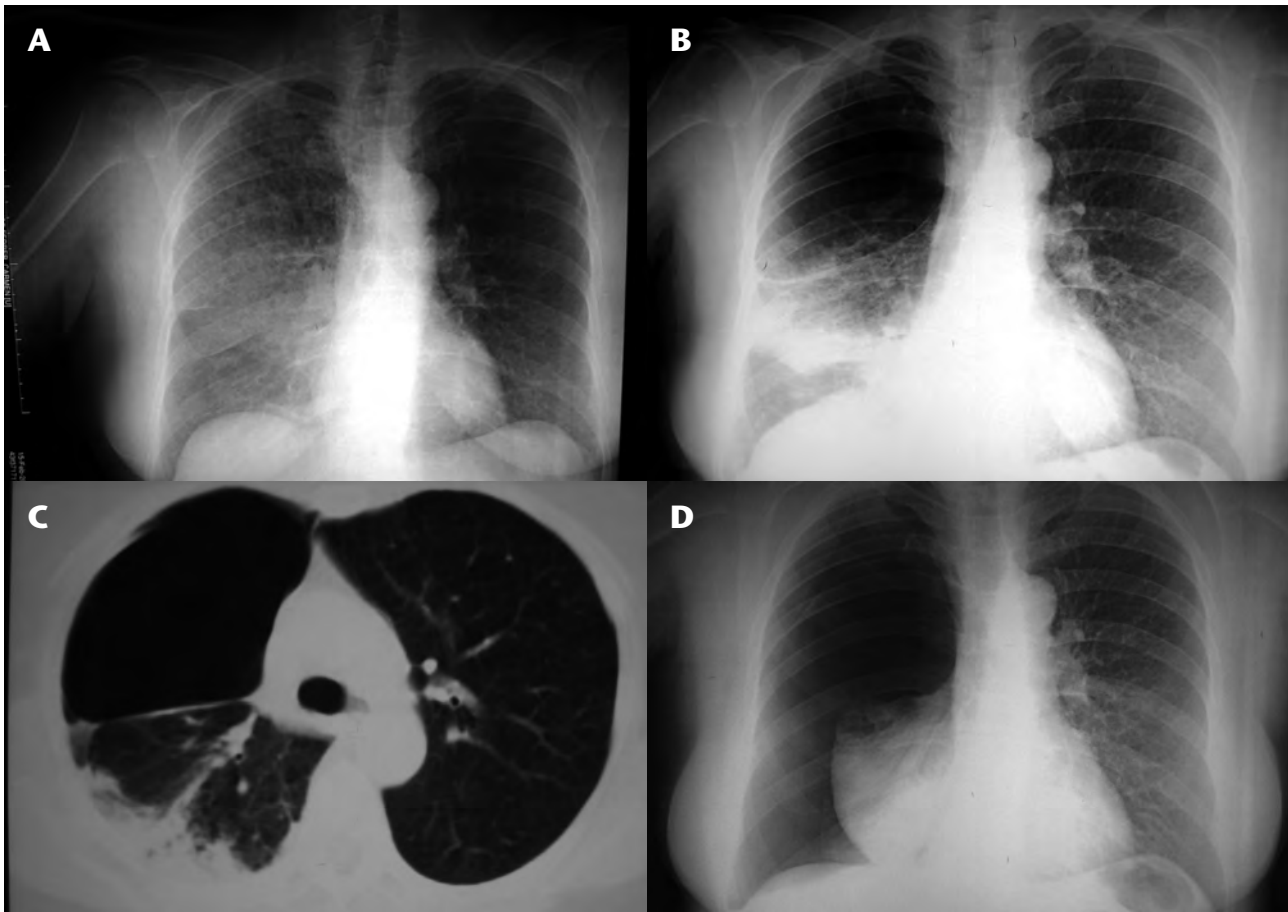
En los últimos años se ha producido un España brotes comunitarios de legionelosis en Alcalá de Henares en 1996<sup>1</sup>, Vigo en 2000<sup>2</sup>, Alcoy en

1999<sup>3</sup> y Barcelona y Murcia en 2001<sup>4,5</sup>. Además se está detectando un incremento en la incidencia de legionelosis que se sitúa actualmente en el 3,5 por 100.000 personas/año. Este incremento en la incidencia es debido a la mayor capacidad de diagnosticar la infección, fundamentalmente a partir de 1995, año en que se introdujo el diagnóstico mediante detección del antígeno en orina.

En nuestro caso la realización de esta técnica en urgencias no solamente permitió un diagnóstico etiológico precoz sino también, tras comunicarlo con el servicio de medicina preventiva, el contacto con la hermana a quien también se la identificó *Legionella* como agente causal y se investigó un posible foco de infección con lo que se previno un probable brote epidémico.

Otro hecho que queríamos destacar es la complicación que presentó la paciente en la evolución con la formación de una bulla y el posterior neumotórax secundario. La presencia de neumotórax espontáneo suele ocurrir en pacientes con patología pulmonar de base (enfisema pulmonar) u otras enfermedades pulmonares menos frecuentes: enfermedades tejido conectivo (síndrome de Marfan, Ehlers-Danlos), neoplasias pulmonares, histiocitosis X, sarcoidosis, limfangioleiomiomatosis. Cuando aparece un neumotórax espontáneo asociado a un proceso infeccioso pulmonar, la causa más frecuente suele ser la tuberculosis seguida de la neumonía por *Pneumocystis jirovecii* en los pacientes VIH y la neumonía por *Stafilococcus aureus* con formación de neumatocele. La presencia de embolismos pulmonares en las endocarditis derechas también ha sido descrita como causa excepcional de neumotórax espontáneo<sup>6,7</sup>.

La presencia de neumotórax espontáneo es una complicación rara de la neumonía por *Legionella*. Las manifestaciones radiológicas de la neumonía adquirida en la comunidad por *Legionella* no son específicas y varían desde el infiltrado intersticial a la condensación alveolar; la presencia de cavitación o derrame pleural es poco frecuente. En las diferentes series de neumonía por *Legionella* publicadas en nuestro país no se ha descrito la presencia de neumotórax espontáneo asociado<sup>1-5</sup>. Tan et al<sup>8</sup> publicaron una serie retrospectiva sobre el patrón radiológico de la neumonía por *Legionella* y no hacen mención a la presencia de formación de bullas ni neumotórax. Sin embargo, sí que se ha descrito de forma excepcional esta rara complicación<sup>9-11</sup>. Recientemente, se ha publicado la presencia de neumotórax espontáneo bilateral asociado a neumonía por *Legionella*<sup>12</sup>.



**Figura 1.** A) Infiltrado intersticioalveolar en todo el pulmón derecho, de predominio en lóbulo inferior y medio. B) Bulla gigante localizada en mitad superior del pulmón derecho. Infiltrado-condensación en lóbulo medio e inferior. C) Bulla dependiente del lóbulo superior derecho. D) Neumotórax completo del pulmón derecho con desplazamiento mediastínico.

Nuestro caso es el primero que nos conste donde existe una documentación radiológica de la evolución del infiltrado alveolar a la formación de una bulla y un posterior neumotórax en relación con neumonía por *Legionella*.

En conclusión, creemos que está justificado realizar técnicas rápidas de diagnóstico frente a *Legionella* en los SU de zonas de elevada prevalencia, y la *Legionella* debe ser considerada como agente causal en pacientes con neumotórax asociados a neumonía.

## Bibliografía

- 1 Informe preliminar de brote de neumonía por *Legionella* en Alcalá de Henares. Bol Epidemiol Sem 1996;16:129-36.
- 2 Dirección Xeral de Saúde Púbrica. La gestión de un brote de legionelosis vivido como una crisis de salud pública. Gac Sanit 2001;15:77-9.
- 3 Fernández JA, López P, Orozco D, Merino J. Clinical study of an outbreak of Legionnaire's disease in Alcoy, Southeastern Spain. Eur J Clin Microbiol Infect Dis 2002;21:729-35.
- 4 Jerico C, Nogués X, Santos MJ, Félez M, Garcés JM, Mariñosa M, et al. Brote epidémico de neumonía comunitaria por *Legionella pneumophila* en Barcelona: "el brote de la baceloneta". Efectos del diagnóstico y tratamiento precoz. Rev Clin Esp 2004;204:70-4.

- 5 Garción-Fulgueiras A, Navarro C, Fenoll D, García G, González-Giego P, Jiménez-Buñuales T, et al. Legionnaire's disease outbreak in Murcia, Spain. Emerg Infect Dis 2003;9:915-21.
- 6 Tumbarello M, Tacconelli E, Pirroni T, Cauda R, Ortola L. Pneumothorax in HIV-infected patients: role of *Pneumocystis carinii* pneumonia and pulmonary tuberculosis. Eur Respir J 1997;10:1332-5.
- 7 Sahn SA, Heffner JE. Spontaneous pneumothorax. N Engl J Med 2000;342:868-74.
- 8 Tan MJ, Tan JS, Hamor RH, File TM Jr, Breiman RF. The radiologic manifestations of Legionnaire's disease. The Ohio Community-Based Pneumonia Incidence Study Group. Chest 2000;117:398-403.
- 9 Gervais A, Beghetti M, Rimensberger P, Posfay-Barbe K, Barazzone C. Bullous emphysema after *Legionella* pneumonia in a two-year-old child. Pediatr Infect Dis J 2000;19:86-7.
- 10 Sundkvist T, Carlsson MG. Legionnaires Disease: unusual presentation with pneumothorax. Scand J Infect Dis 1983;15:127-8.
- 11 Fraouox B, Macher MA, Loirat C, Tournier G. Pneumothorax au cours d'une légionellose chez un transplanté rénal. Press Med 1991;1394-5.
- 12 Gunha B, Pherez FM, Nouri Y. *Legionella* community-acquired pneumonia (CAP) presenting with spontaneous bilateral pneumothoraces. Heart Lung 2008 ;37:238-41.

José Manuel MURCIA ZARAGOZA,  
Fadoua LAGHZAOUJ,  
Francisco ROMÁN CERDÁ,  
Pere LLORENS SORIANO

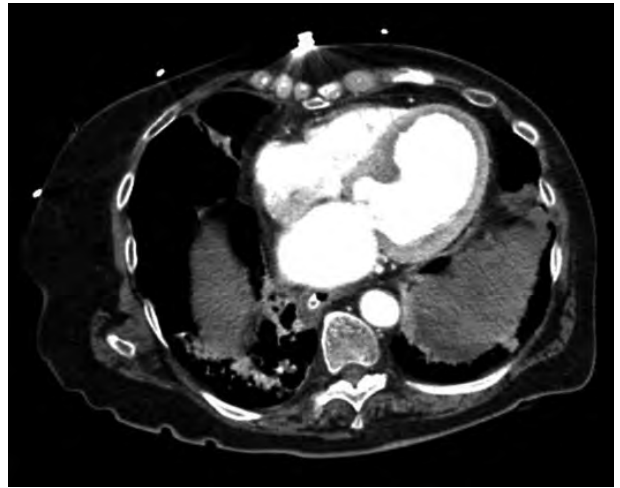Unidad de Corta Estancia. Servicio de Urgencias.  
Hospital General Universitario de Alicante, España.

## Shock hipovolémico tras la rotura esplénica espontánea durante una pancreatitis aguda

### Sr. Director:

Mujer de 79 años que fue atendida en urgencias por náuseas, vómitos y dolor abdominal de 12 horas de evolución. Sus antecedentes personales consistían en hipertensión arterial, hipotiroidismo primario, úlcera gastroduodenal, hernia de hiato, cardiopatía isquémica, fibrilación auricular paroxística y colecistectomía, y seguía en tratamiento con sertralina, omeprazol, amlodipino, nitratos, diltiazem, lorazepam y acenocumarol. En la exploración física destacaba palidez mucocutánea, mal estado general, hipotensión (80/60 mmHg) y epigastralgia intensa, sin signos de irritación peritoneal. Se administró metamizol y omeprazol intravenosos. El dolor se intensificó e inició defensa abdominal. En la analítica destacaba leucocitos 16.000/ $\mu$ l (12.700/ $\mu$ l neutrófilos), hemáties  $3,44 \times 10^6$ / $\mu$ l, hemoglobina 9,3 g/dl, hematocrito 27%, plaquetas 317.000/ $\mu$ l y glucosa 373 mg/dl, urea 48 mg/dl, creatinina 1,9 mg/dl, creatininkinasa 60 U/L, troponina I: 0,62 ng/ml,  $\alpha$ -amilasa: 726 U/L, actividad protrombina: 12% (INR: 4,69). Con diagnóstico provisional de pancreatitis aguda (PA) se inició tratamiento con insulina, sueroterapia y petidina subcutánea, pero presentó mala evolución y requiere intubación orotraqueal y ventilación mecánica. Se realizó una tomografía computarizada (TC) cerebral y abdominal (Figura 1) en la que se observó un hematoma periesplénico y disminución del realce normal esplénico con sospecha de sangrado activo. Se decidió laparotomía urgente, en la que se encontró hemoperitoneo (1.000 cc) por estallido de bazo con un gran hematoma periesplénico; y se procedió a esplenectomía y hemostasia. A pesar de ello, la paciente falleció durante el postoperatorio.

La rotura de bazo sin traumatismo previo es una entidad rara, y puede ser espontánea (rotura de un bazo normal) y patológica (bazo afectado por alguna enfermedad)<sup>1</sup>. Aunque la porción distal de la cola pancreática mantiene estrecha relación con vasos esplénicos y ligamento esplenorrenal, la rotura espontánea de bazo está descrita como una complicación rara de la pancreatitis en relación con: la extensión de la pancreatitis necrotizante a bazo, la erosión del hilio esplénico por pseudoquiste en cola pancreática, las adherencias periesplénicas tras pancreatitis recurrente, la oclusión de la vena esplénica por inflamación pancreática, o la inflamación aguda del tejido ectópico pancreático dentro del propio bazo<sup>2-5</sup>.



**Figura 1.** Hematoma periesplénico.

La TC abdominal realizada a la paciente no objetivó desestructuración esplénica ni alteraciones pancreáticas. En la revisión de casos clínicos, encontramos la liberación enzimática en la pancreatitis aguda como posible etiología de la lesión inflamatoria de la cápsula esplénica, hemorragia periesplénica y hematoma abdominal<sup>2,4</sup>. Por tanto, la rotura de bazo debe incluirse en el diagnóstico diferencial del *shock* que acompaña a una pancreatitis aguda<sup>4</sup>.

### Bibliografía

- Hernández Siberio González N, Pérez Palma J, Márquez MA, Díaz Flores L. Rotura espontánea esplénica relacionada con enfermedad pancreática. *Cir Esp* 2002;72:359-61.
- Ramos Ramos JC, García Díaz JD. Rotura esplénica espontánea como complicación de una pancreatitis aguda. *Med Clin (Barc)* 2002;119:478-9.
- Gázquez I, Vicente de Vera P, García Valencia MJ, López A. Infartos esplénicos y hematoma subcapsular en el curso de una pancreatitis crónica. *Med Clin (Barc)* 2003;120:559.
- Ortega Carnicer J. Rotura esplénica espontánea como complicación de una pancreatitis aguda. *Med Intensiva* 2006;30:474-5.
- Nicolás de Prado I, Corral de la Calle MÁ, Nicolás de Prado JM, Gallardo Sánchez F, Medranda MÁ. Complicaciones vasculares de la pancreatitis. *Rev Clín Esp* 2005;205:326-32.

Isabel GIL ROSA,  
Emilio SÁNCHEZ-PARRA MARÍN,  
M<sup>a</sup> Cruz DE JUAN SÁNCHEZ,  
Antonio MARTÍNEZ GARCÍA,  
Juan José CERVANTES CONESA

*Servicio de Urgencias. Hospital General Universitario "Reina Sofía". Murcia, España.*