

CARTAS AL DIRECTOR

Síndrome de Stokes-Adams secundario a disfunción de marcapasos

Sr. Director:

Los síncope de origen cardiaco suelen ser de instauración brusca y de corta duración. La recuperación suele ser rápida. El síndrome de Stokes-Adams es un síncope lo suficientemente prolongado como para que aparezcan signos de anoxia cerebral (convulsiones, incontinencia de esfínteres, cianosis...)¹. Entre sus causas se encuentran el bloqueo aurículoventricular (BAV) en un 50-60% de los casos, el bloqueo sinoauricular (30-40%) y las taquiarritmias (0-5%)².

Varón de 84 años de edad, portador de marcapasos desde 1980, que es remitido al servicio de urgencias por una crisis comicial. Según su familia, el paciente sufrió varios episodios convulsivos con recuperación completa entre ellos; no se produjo mordedura de la lengua ni incontinencia de esfínteres. A la exploración física se objetivó ingurgitación yugular, auscultación cardiaca arrítmica y pulmonar con crepitantes en las bases, y leve edema perimaleolar en extremidades inferiores. La analítica sanguínea fue normal. La radiología simple de tórax mostró una discreta cardiomegalia y un marcapasos monocameral. Mientras estaba monitorizado, el paciente sufrió desvanecimiento brusco seguido de una convulsión tónico-clónica de breve duración, de la que se recupera espontáneamente. Se obtuvo un registro electrocardiográfico (ECG) de más de 15 segundos de duración en el que se objetivó la espícula del marcapasos sin complejo QRS posterior. Con el diagnóstico de BAV completo y disfunción del marcapasos se procedió a la intubación orotraqueal y la conexión a un marcapasos externo tras sedación y relajación. Se remitió al hospital de referencia para tratamiento definitivo.

El síncope de aparición brusca y de características recortadas en un paciente con cardiopatía o con ECG patológico deben sugerir una causa arrítmica¹. Una correcta anamnesis es de gran importancia para diferenciar el síncope convulsivo de la epilepsia³. El ECG sólo permite descubrir la causa del síncope en el 2-10% de las ocasiones¹, pero consideramos que, si el paciente es portador de un marcapasos, es obligado descartar una disfunción del mismo. En nuestro paciente se constató la desconexión parcial del electrodo de estimulación como responsable del cuadro. En la revisión bibliográfica realizada hemos encontrado casos de síndrome de Stokes-Adams secundarios a BAV

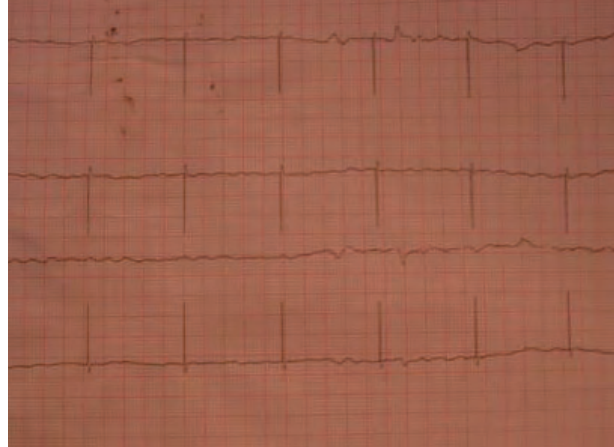


Figura 1. ECG en el que se objetiva la espícula del marcapasos sin complejo QRS posterior.

confirmados mediante EKG, pero ninguno de ellos en relación con un marcapasos disfuncionante.

Bibliografía

- 1 Sagristá Sauleda J. Abordaje diagnóstico y terapéutico del síncope en urgencias. *Emergencias*. 2007;19:273-82.
- 2 Sigurd B SE. Management of Stokes-Adams syndrome. *Cardiology*. 1990;77:195-208.
- 3 You CF CC, Wang TL, Hung TY, Chen CC. Unrecognized paroxysmal ventricular standstill masquerading as epilepsy: a Stokes-Adams attack. *Epileptic Disord*. 2007;9:179-81.

María Teresa GARCÍA SANZ,
Javier SERANTES POMBO,
Manuel José VÁZQUEZ LIMA

*Servicio de Urgencias. Hospital Comarcal do Salnés.
Vilagarcía de Arousa (Pontevedra), España.*

Cuadro confusional agudo secundario a hipercalcemia tumoral

Sr. Director:

Las principales complicaciones metabólicas observadas en los pacientes con cáncer son la hipercalcemia, la hiponatremia (secreción inadecuada de ADH), el síndrome de lisis tumoral, la acidosis láctica, la hiperuricemia, la insuficiencia renal, la hiperamonemia, la hipoglucemia y las alteraciones del potasio¹. La hipercalcemia es el trastorno metabólico más común². Ocurre en el 10-30% de los pacientes con cáncer³. A pesar de su elevada prevalencia, a menudo no se diagnostica dada la presentación clí-

nica inespecífica. La encefalopatía en sus diferentes grados es el más común y severo de sus síntomas⁴, que impide de este modo un tratamiento adecuado que conllevaría una mejoría clínica evidente^{5,6}.

Varón de 62 años que presenta deterioro general de una semana de evolución con fiebre de hasta 39°C, decaimiento, enlentecimiento psicomotor, desorientación e incontinencia de esfínteres. Como antecedentes destacaban una fibrilación auricular paroxística, una cardiopatía isquémica crónica, una tuberculosis pulmonar residual, un posible hemangioma hepático y un etilismo crónico moderado. A la exploración física la presión arterial era de 156/91 mmHg, con frecuencia cardiaca de 85 lpm, saturación de oxígeno 95% y temperatura corporal de 37,5°C. Presentaba regular estado general, sequedad de piel y mucosas, aceptable nivel de consciencia con tendencia al sueño, bradipsiquia con lenguaje comprensible y coherente y pares craneales normales. El resto de la exploración neurológica fue normal. La auscultación cardiopulmonar fue normal, así como la exploración abdominal. Los resultados analíticos: 14.100 leucocitos con 78% de neutrófilos, urea 77 mg/dl, creatinina 2,2 mg/dL, sodio y potasio normales, lactato 1,4 mmol/L, pH 7,46 y sedimento de orina normal. Los tóxicos en orina fueron negativos. La radiografía de tórax: paquipleuritis en lóbulo superior derecho. El electrocardiograma mostraba un ritmo sinusal, sin alteraciones de la conducción aurículoventricular ni de la repolarización. La tomografía computarizada (TC) craneal era normal. Posteriormente se realizó una punción lumbar que mostró un líquido claro sin células en la bioquímica. La ecografía abdominal mostraba imágenes sugestivas de metástasis hepáticas. Con el diagnóstico de síndrome confusional agudo y metástasis hepáticas a estudio ingresó en Medicina Interna. En la analítica ordinaria, ingresado, destacaba: calcio de 17,3, fósforo de 4,5 mg/dL, AST 35 U/L, ALT 73 U/L, FA 86 U/L, GGT 82 U/L, LDH 550 U/L, proteínas totales 6,4 g/L y PCR 122 mg/dl. En la TC toracoabdominal (Figura 1), se observó una lesión tumoral en lóbulo superior derecho con adenopatías hiliares e imágenes en el hígado compatibles con metástasis. Ante el diagnóstico de hipercalcemia severa de origen tumoral se instauró tratamiento con fluidoterapia intravenosa, furosemida, corticoides y bifosfonatos, con lo que mejoró paulatinamente su nivel de consciencia. Finalmente la broncoscopia y la citología realizadas confirmaron el diagnóstico de carcinoma epidermoide de pulmón poco diferenciado.

El diagnóstico diferencial de la hipercalcemia debe realizarse con el hiperparatiroidismo primario (54%), tumores [pulmón (35%), mama (25%), mieloma y linfoma (14%), riñón (3%), próstata (3%)], y otros como la hipervitaminosis D y A, inmovilización, osteoporosis, enfermedad de Paget, hipertiroidismo, tuberculosis, sarcoidosis, feocromocitoma, Addison, VIH, síndrome leche-alcalinos, litio, tiazidas, insuficiencia renal crónica y fase diurética de la aguda e hipercalcemia hipocalciúrica familiar (20%)³.

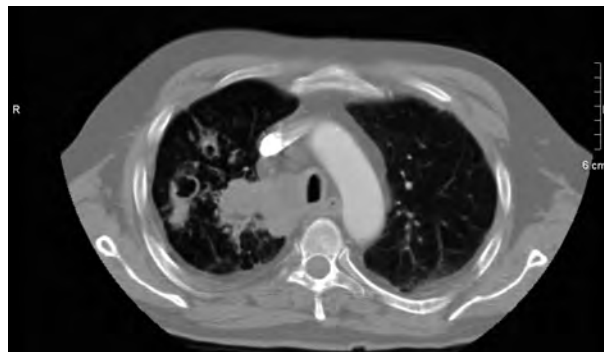


Figura 1. Tomografía computarizada torácica que muestra la presencia de una lesión cavitada en el lóbulo superior derecho y adenopatías parahiliares derechas.

La hipercalcemia de origen tumoral a menudo es de instauración rápida y puede causar letargia, confusión mental, anorexia, náuseas, vómitos, estreñimiento, poliuria y polidipsia. Algunas complicaciones pueden añadirse como consecuencia del mantenimiento de la hipercalcemia como la deshidratación, nefrolitiasis, nefrocalcinosis, insuficiencia renal, hipertensión arterial, arritmias cardíacas, úlcera péptica, pancreatitis y coma⁷. El tratamiento de la hipercalcemia aguda consiste en la rehidratación con suero salino isotónico, dependiendo del estado cardiovascular del paciente y de su función renal; diuréticos de asa (furosemida) que además de controlar el exceso de volumen tras la rehidratación, aumenta la eliminación renal de calcio; bifosfonatos (etidronato, alendronato, clodronato, pamidronato o zolendronato) que se adhieren a la superficie de la hidroxiapatita e inhiben la reabsorción de calcio por los osteoclastos, además tienen cierto efecto analgésico y previenen fracturas vertebrales; calcitonina que además de inhibir la resorción osteoclástica, promueve la excreción renal de calcio; corticoides (hidrocortisona, prednisona) que inhiben la resorción ósea y disminuyen la reabsorción gastrointestinal. Como medidas generales se incluyen: retirada de calcio de la nutrición, suprimir fármacos que pueden producir hipercalcemia, aumento de la movilidad del paciente y, si es posible, retirada de fármacos sedantes y analgésicos con el fin de mejorar la confusión mental. De cualquier modo, el tratamiento más eficaz es el tratamiento del tumor con cirugía o radio/quimioterapia, aunque en algunos casos la hipercalcemia puede persistir a pesar de erradicar el tumor^{1,5,8,9}. El pronóstico suele ser grave, y se observa que el 50% de los pacientes mueren en un mes y el 75% en tres meses después de iniciado el tratamiento, el pronóstico es ligeramente mejor en aquellos pacientes que responden al tratamiento antineoplásico específico³.

Bibliografía

- 1 Flombaum CD. Metabolic emergencies in the cancer patient. *Semin Oncol.* 2000;27:322-34.
- 2 Strewler GJ, Nissenson RA. Hypercalcemia in malignancy. *West J Med.* 1990;153:635-40.
- 3 Elejalde JL. *An Sist Sanit Navar.* 2004;27:53-62.
- 4 Spinazze S, Schrijvers D. Metabolic emergencies. *Crit Rev Oncol Hematol.* 2006;58:79-89.
- 5 Solimando DA. Overview of hipercalcemia of malignancy. *Am J Health Syst Pharm.* 2001;38(Supl 3):S4-S7.
- 6 Lamy O, Jenzer-Closuit A, Burckhardt P. Hypercalcaemia of malignancy: an undiagnosed and undertreated disease. *J Inter Med.* 2001;250:73-9.
- 7 Forga L, Anda E, Martínez de Esteban JP. Paraneoplastic hormonal syndromes. *An Sist Sanit Navar.* 2005;27:213-7.
- 8 Ramos JC, Rincón C, Lozano C, Navarro F. Protocolo terapéutico de la hipercalcemia tumoral. *Medicine.* 2001;8:3179-81.
- 9 Davidson TG. Conventional treatment of hipercalcemia of malignancy. *Am J Health Syst Pharm.* 2001;38:S8-S15.

José NOCEDA BERMEJO,
Miguel Ángel MONSURIU FITO,
Paloma AGUILAR HERNÁNDEZ

Medicina Familiar y Comunitaria. Urgencias Hospitalarias. Hospital de Sagunto. Valencia, España.

Parada cardiorrespiratoria secundaria a hiperpotasemia

Sr. Director:

La hiperpotasemia¹, definida como la concentración de potasio en suero mayor de 5,5 mEq/l, obliga a pensar en la posibilidad de insuficiencia renal oligúrica, hemólisis intensa o catabolismo tisular excesivo. Las manifestaciones cardíacas son las más graves. Con cifras mayores de 7,5 mEq/l² pueden aparecer patrones ECG de QRS ancho, con aplanamiento o desaparición de la onda P, que pueden desencadenar fibrilación ventricular, bloqueo aurículo-ventricular (BAV) completo o asistolia.

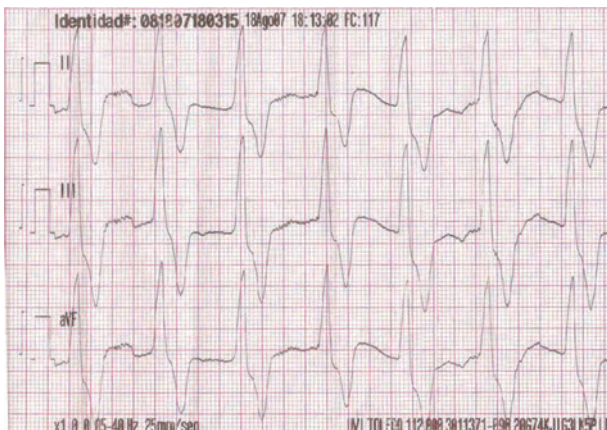


Figura 1. ECG en el que se aprecia la desaparición del ritmo sinusal y ensanchamiento del QRS coincidiendo con una cifra de K plasmático de 7,7 mEq/L.

Varón de 66 años atendido por el Sector Sanitario del 112 por un cuadro sincopal con recuperación espontánea del nivel de conciencia. Asistido por nuestra Unidad de Emergencias Medicalizada, se objetivó un cuadro clínico compatible con edema agudo de pulmón con signos de mala perfusión periférica. Se inició oxigenoterapia con mascarilla de reservorio, monitorización, canalización de una vía venosa periférica y administración 60 mg de furosemida ev. Durante el traslado, en el monitor se registraron complejos QRS anchos sin ondas P (Figura 1) y posteriormente asistolia coincidente con dos episodios de parada cardiorrespiratoria (PCR) que se revirtieron, tras unos 20 segundos, con soporte vital básico. Una vez en urgencias hospitalarias, se objetivó un BAV completo y dos nuevos episodios de PCR de segundos de duración recuperados con soporte vital básico. Se procedió a la colocación de un marcapasos externo y a su ingreso en la unidad de cuidados intensivos donde, posteriormente, precisó intubación orotraqueal y ventilación mecánica por distrés respiratorio. Como antecedentes médicos, destacaba: enfermedad pulmonar obstructiva crónica, diabetes, hipertensión arterial esencial, cáncer papilar urotelial recidivante de bajo grado de vejiga en tratamiento paliativo y con hidronefrosis infiltrativa izquierda. En las pruebas complementarias destacó: glucemia 662 mg/dL, creatinina 2,4 mg/dL, sodio 124,5 mEq/L, potasio 7,75 mEq/L y cloro 88,5 mEq/L. El pH fue de 7,09. Se colocó un marcapasos provisional por vía femoral y se realizó hemodiafiltración por anuria persistente. Tras ello las cifras de potasio se normalizaron y el paciente recuperó ritmo sinusal a 90 lpm. El paciente evolucionó favorablemente.

En conclusión, por tanto, la PCR que sufrió el paciente fue secundaria a la hiperpotasemia en el contexto de un fracaso renal agudo obstructivo en relación con su patología de base.

Bibliografía

- 1 Londer M, Carr CM, Kelen GD. Trastornos de los líquidos y electrolitos. En *Medicina de Urgencias*. Quinta edición. México: Tintinalli; 2002. p.182.
- 2 Luis Rodríguez Padial. Efecto de los fármacos y de los electrolitos. En *Curso Básico de Electrocardiografía*. Madrid: Jarpoy Editores; 1999. p. 211.

María del Mar PALAZUELOS DÍAZ,
María del Carmen RUÍZ ONTIVEROS
Emergencias 112 CLM. Centro de estudio: GUETS de Castilla la Mancha (SESCAM), España.

Shock hemorrágico secundario a una fístula aortoentérica

Sr. Director:

Varón alemán de 75 años con antecedentes de hipertensión arterial y derivación aorto-aórtica por aneurisma de

aorta abdominal en el año 1989. Ingresó en otro centro por melenas de 24 horas de evolución. Refiere un cuadro de 15 días de evolución de fiebre con escalofríos y dolor continuo en zona lumbar baja tratado con antiinflamatorios no esteroideos sin mejoría clínica. En la exploración presenta presión arterial media de 70 mmHg y una frecuencia cardíaca de 95 lpm. La analítica muestra hemoglobina (Hb) de 7,1 g/L, hematocrito (Hto) de 22,3 L/L, plaquetas (Pla) de $120 \times 10^9/L$, tiempo de protrombina (TP) del 96,6%, tiempo de tromboplastina parcial activada (APTT) de 32 seg. Se transfundieron tres concentrados de hemáties y se trasladó a nuestro centro para la realización de una fibrogastroscofia (FGS) urgente por sospecha de hemorragia digestiva alta (HDA). En urgencias mantiene una situación hemodinámica estable, pero persiste dolor en zona lumbar baja pese a la administración de morfínicos. La analítica postransfusional es: Hb 8,2 g/L, Hto 23,5L/L, leucocitos $2,0 \times 10^9/L$, TP 89%, APTT 29 seg y Pla $101 \times 10^9/L$. Ingresó en la unidad de cuidados intensivos. La FGS objetivó restos escasos de sangre coagulada en el estómago y el duodeno. Se realiza una tomografía computarizada (TC) abdominal (Figura 1) donde se aprecia fístula aortoentérica en el duodeno. El paciente entra de modo súbito en estado de *shock* hemodinámico con abundante débito hemático por la sonda nasogástrica y precisa resucitación intensiva con volumen, hemoderivados y fármacos vasoactivos. Valorado por equipo de guardia de cirugía cardiovascular desestiman el procedimiento quirúrgico dado el estado clínico del paciente.

La fístula aortoentérica es una causa poco frecuente de HDA, no superando el 0,6-2,3%¹. Su etiología fundamental no está descrita aunque se postulan diferentes posibilidades: la infección de la prótesis (fundamentalmente por *S. epidermidis*²) o el origen mecánico por pulsatilidad ante la falta de interposición de tejido retroperitoneal. La clínica habitual es anodina, se caracteriza por episodios previos de sangrado digestivo esporádico sin repercusión clínica hasta el evento final y/o signos de sepsis sin foco de infección. Por ello requiere de una alta sospecha clínica dada su elevada mortalidad^{1,2}. La técnica diagnóstica es la TC abdominal dada su mayor sensibilidad (85,7%). El único tratamiento es quirúrgico, con una baja supervivencia en pacientes hemodinámicamente inestables, aunque el uso de endoprótesis previo a la cirugía está ganando terreno^{3,4}.

Bibliografía

- Giménez Bascañana A, Nieto Olivares A, Acosta Ortega J, Piñero Madrona A, Monzores Torres M, López B. Fístula aortoentérica. Una causa inusual de hemorragia digestiva. Gastroenterol Hepatol. 1995;18:22-8.
- Acosta A, Karatanasopuloz Pintor R, Haydar C, Levy G, Martín C, Paiz M. Fístula aortoentérica como causa de hemorragia digestiva en tres pacientes adultos. Med Intensiva. 2006;30:120-2.
- Burks JA Jr, Faries PL, Gravereaux EC, Hollier LH, Marin ML. Endovas-

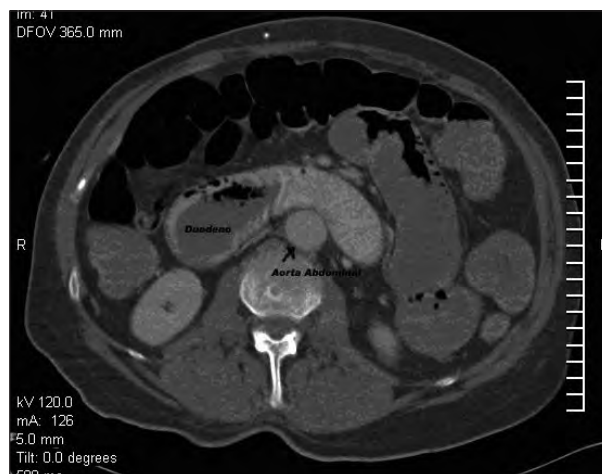


Figura 1. Tomografía computarizada abdominal 10 minutos tras administración de contraste intravenoso.

cular repair of bleeding aortoenteric fistulas: A 5-year experience. J Vasc Surg. 2001;34:1055-9.

- Biancari F, Romsis P, Perälä J, Koivukangas V, Cresti R, Juvonen T. Staged endovascular stent-grafting and surgical treatment of a secondary aortoduodenal fistula. Eur J Vasc Endovasc Surg. 2006;31:42-3.

Manuel CRUZ-TEJEDOR¹,
Sara ALCÁNTARA¹,
Enrique VAN DEN BRULE²

¹Servicio de Medicina Intensiva. ²Servicio de Radiología. Hospital Universitario Puerta de Hierro. Madrid, España.

Cefalea y convulsiones en el parto y posparto inmediato

Sr. Director:

El neumoencéfalo iatrogénico es una complicación relativamente rara que puede acontecer después de una punción dural inadvertida en el curso de una anestesia epidural o combinada (intradural-epidural)¹⁻³.

Mujer de 19 años con antecedentes de parálisis braquial congénita, tabaquismo (20 paquetes/año) y asma bronquial, gestante de 39 semanas de curso fisiológico. Acudió a un centro privado de maternidad por prodromos de parto, realizándose una técnica anestésica epidural mediante pérdida de resistencia con aire [*loss of resistance* (LOR)]. Durante la introducción del catéter espinal la paciente relató cefalea holocraneal intensa y de aparición brusca. El parto fue eutócico por vía vaginal. A las dos horas presentó convulsiones generalizadas que se repitieron en tres ocasiones en un periodo de 90 min, con recuperación de la conciencia entre las crisis. Recibió tratamiento con diazepam y fenitoína, y se remitió a urgencias para valoración. En la exploración destacaba una presión arterial (PA) de 157/94 mmHg, frecuencia cardíaca de 120 lpm, bradipsiquia y desorientación sin focalidad neurológica. Las analíticas, que incluían hemograma, bioquímica, sedimen-

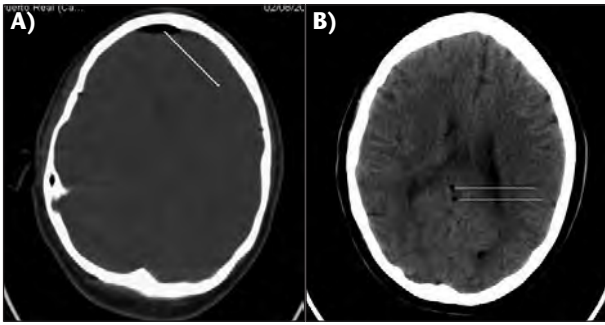


Figura 1. Imagen con densidad aire en la región frontal derecha (A, flecha) y otras de menor tamaño, intraparenquimatosas, en localización posterior al esplenio del cuerpo calloso (B, flechas).

to de orina, investigación de tóxicos y estudio de coagulación, fueron normales. Se realizó una tomografía computarizada (TC) craneal (Figura 1) en la que se observaba una imagen con densidad aire en la región frontal derecha y otras de menor tamaño, intraparenquimatosas, en localización posterior al esplenio del cuerpo calloso. También se observó una pequeña burbuja de aire en la línea media occipital, superpuesta al seno venoso sagital. Se diagnosticó, pues, como neumoencéfalo yagrogénico secundario a la anestesia espinal. La evolución fue favorable, sin nuevos episodios convulsivos y desaparición de la cefalea a las 72 horas. El electroencefalograma no evidenció anomalías específicas y en una TC cerebral de control un mes más tarde constató la resolución del neumoencéfalo.

En la anestesia epidural se utiliza la técnica LOR para confirmar la ubicación del catéter en el espacio epidural mediante la administración de aire, solución salina o ambos⁴. Cuando la aguja atraviesa el ligamento amarillo, la presión se reduce y el contenido de la jeringa, aire o suero, fluye libremente. No existe consenso sobre la técnica de LOR más conveniente⁴. Cuando se inyectan más de 3 ml de aire o bolos repetidos en bloqueos complicados, la incidencia de neumoencéfalo y otras complicaciones es mayor⁴. Las manifestaciones clínicas son inespecíficas y se corresponden con un síndrome de hipertensión intracraneal en grado variable⁵, que pueden incluir alteración de la conciencia, cefalea, vómitos, diplopía, focalidad neurológica e inestabilidad hemodinámica. En el diagnóstico diferencial inicial debe considerarse la eclampsia, la trombosis de senos venosos, la leucoencefalopatía posterior reversible, la vasculitis, la patología infecciosa y las enfermedades desmielinizantes. La cefalea es el síntoma más frecuente, de gran intensidad y localización fronto-occipital que se inicia característicamente de forma brusca durante o inmediatamente después del procedimiento. Excepcionalmente, como en este caso, las convulsiones representan la manifestación principal del cuadro, aunque en los

casos descritos suelen aparecer de forma más diferida⁶. El pronóstico es favorable, con reabsorción espontánea del aire y remisión de la sintomatología en 48-72 h. Se recomienda el reposo en decúbito supino, hidratación y analgesia. En casos refractarios parece útil la administración de oxígeno a altas concentraciones³. El tratamiento descompresivo es excepcional y se reserva para los casos de neumoencéfalo a tensión⁶. En conclusión, debe considerarse la posibilidad de neumoencéfalo iatrogénico en presencia de cefalea brusca y otras manifestaciones neurológicas en relación directa con la anestesia epidural.

Bibliografía

- 1 Robbins PM, Train JJA. Pneumocephalus: an unusual complication of Resuscitation. *Anaesth Intensive Care*. 1993;48:402-4.
- 2 Kuczkowski KM. Post-dural puncture headache, intracranial air and obstetric anesthesia. *Anaesthesist*. 2003;52:798-800.
- 3 McMurtrie R, Jan R. Subarachnoid pneumocephalus: A rare complication of epidural catheter placement. *J Clin Anesth*. 2002;14:539-41.
- 4 Figueredo E. Técnicas de identificación del espacio epidural. *Rev Esp Anestesiología Reanim*. 2005;52:401-12.
- 5 Velickovic IA, Rostilav P. Pneumocephalus complicated by postdural puncture headache after unintentional dural puncture. *Anesthesia & Analgesia*. 2007;104:747-8.
- 6 Mauri-Llerda JA, Tejero-Juste C, Doiz-Aspas R. Neumoencéfalo y crisis epilépticas agudas sintomáticas. *Rev Neurol*. 2007;44:126-7.

Cristina ASENCIO MÉNDEZ¹,
Virginia PÉREZ VÁZQUEZ¹,
Daniel GARCÍA-GIL²

¹Servicio de Medicina Interna. ²Urgencias Hospitalarias.
Hospital Universitario Puerto Real. Cádiz, España.

Posición inusual de un catéter venoso central

Sr. Director:

Los catéteres venosos centrales pueden introducirse a través de un abordaje central o braquial (pliegue antecubital). El malposicionamiento puede deberse a variables anatómicas vasculares fisiológicas. Se describe el caso de un paciente que tras canalizarse vena basilica izquierda, se objetivó un posicionamiento anormal.

Paciente de 64 años, diagnosticado de *shock* séptico de probable origen pulmonar, que en la radiografía anteroposterior de tórax se objetivó un catéter que accedía al tórax a través de la vena subclavia izquierda y que cambiaba súbitamente de dirección en sentido caudal por el borde paraesternal izquierdo (Figura 1). Para descartar el posible posicionamiento arterial; se monitorizaron la presión venosa central y la gasometría arterial a través del catéter, que confirmó la compatibilidad con el posicionamiento en la vena. Se realizó ecocardiograma sin hallazgos significativos. En la radiografía lateral de tórax no se

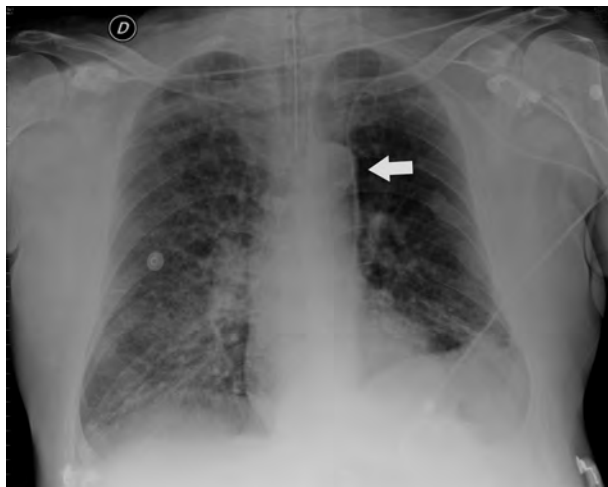

Figura 1. Radiografía anteroposterior. Catéter posicionado a nivel paravertebral izquierdo, que alcanza el área retrocardíaca (flecha).

objetivaba el catéter por una posible situación en el mediastino posterior. No se pudo realizar otro tipo de exploraciones complementarias ya que el paciente falleció.

Las malposiciones dependen del lugar de inserción, de la técnica, de la posición del paciente y de las peculiaridades anatómicas de las venas empleadas¹. El lugar ideal recomendado para situar la punta del catéter es en el tercio inferior de la vena cava superior. Las localizaciones de malposicionamiento descritas son las venas cava inferior, hepática, axilar, ácigos, plexos cervicales, hemiacigos, pericardiofrénica, torácica interna izquierda, intercostales y cava superior, con una frecuencia del 0,3 al 5,7%². Entre los métodos más utilizados para diagnosticar el mal posicionamiento se encuentra la radiografía de tórax. La ecocardiografía transesofágica permite la visualización de la aurícula derecha y la vena cava superior.

En nuestro caso, las variantes anatómicas pudieron ser el acceso a través de vena cava superior izquierda (cruza hacia la derecha porque sigue la vena cava anómala a su desembocadura en el seno coronario)³, al avance del catéter por las venas subclavia izquierda a intercostal superior y hemiacigos izquierdas o a través de la vena mamaria interna izquierda. Aquí, se hacen más viables estas dos últimas. Mediante una radiografía simple lateral, en el caso de la vena mamaria el catéter se situaría anterior, y posterior en la vena intercostal. En el caso de la duplicidad de las venas cava, el ecocardiograma transtorácico puede llegar a diagnosticar hasta un 70% de estos defectos^{3,4}. También el empleo de contraste en la vena cava superior izquierda logra su visualización directa, entrando en la aurícula derecha a través del seno coronario. Asimismo mediante el empleo de la tomografía computarizada o por resonancia magnética⁵.

Bibliografía

- 1 Dunbar RD, Mitchel R, Lavine M. Aberrant locations of central venous catheters. *Lancet*. 1981;1:711-5.
- 2 Malatinsky J, Kudlic T, Majek M, Samel M. Misplacement and loop formation of central venous catheters. *Acta Anesth Scand*. 1976;20:237-47.
- 3 Garita Jiménez E, Robelo Pentzke B, Chamorro castro R, Salazar Vargas C. Doble vena cava superior: a propósito de 3 casos. *Rev Costarric Cardiol*. 2005;7:25-7.
- 4 Ramos N, Fernández-Pineda L, Tamariz-Martel A, Villagrà F, Egurbide N, Maître MJ. Ausencia de vena cava superior derecha y vena cava superior izquierda con drenaje en el seno coronario sin techo. *Rev Esp Cardiol*. 2005;58:984-7.
- 5 Singh B, Ramsaroop L, Maharaj J, Reddi A. Case of double superior vena cava. *Clinical Anatomy*. 2005;18:366-9.

Alberto CÓRDOBA LÓPEZ,
Jesús MONTERRUBIO VILLAR,
Inmaculada BUENO ÁLVAREZ-ARENAS,
Germán CORCHO SÁNCHEZ
*Unidad de Cuidados Intensivos.
Hospital Comarcal de Don Benito – Villanueva
Badajoz, España.*

FE DE ERRORES

En el volumen 21, Número 4, Agosto 2009, de la Revista EMERGENCIAS, en la página 275, que pertenece al artículo "Unidades de soporte vital avanzado en España 2008. Mapa de situación" los autores que aparecen en el abstract son incorrectos. Los autores correctos son: E.E. Pesqueira Alonso, P. Juliani Izquierdo.