IMÁGENES

Afectación craneal en el mieloma múltiple

Alicia FRAGA[1], Albert ARMISEN[2], Eva COMA[2]

[1]Servicio de Medicina Interna. Hospital Universitario de Bellvitge, Barcelona, España. [2]USAC. Institut Català d'Oncologia. Hospital Duran y Reynals. Barcelona, España.

El mieloma múltiple consiste en una proliferación de células plasmáticas que infiltran diferentes órganos. La sintomatología más frecuente es atribuible a la infiltración ósea y renal. En los huesos, el tratamiento específico puede inducir una fusión de las lesiones y generar lesiones de mayor tamaño. Si estas últimas no provocan una sintomatología específica, no requieren ningún tratamiento.

Presentamos el caso de un paciente varón de 61 años, afecto de mieloma múltiple y que consultó de urgencias porque le habían aparecido unos "agujeros" en el cráneo. Hacía un mes recibió su primer ciclo de tratamiento específico. A la exploración física no presentaba focalidad neurológica y se palpaban 2 soluciones de continuidad de 3x2 cm. La radiografía simple demostró las lesiones típicas en sal y pimienta con lesiones de mayor tamaño que correspondían con las lesiones palpadas. El paciente fue dado de alta explicándole los signos de alarma y aconsejándole protección local craneal.

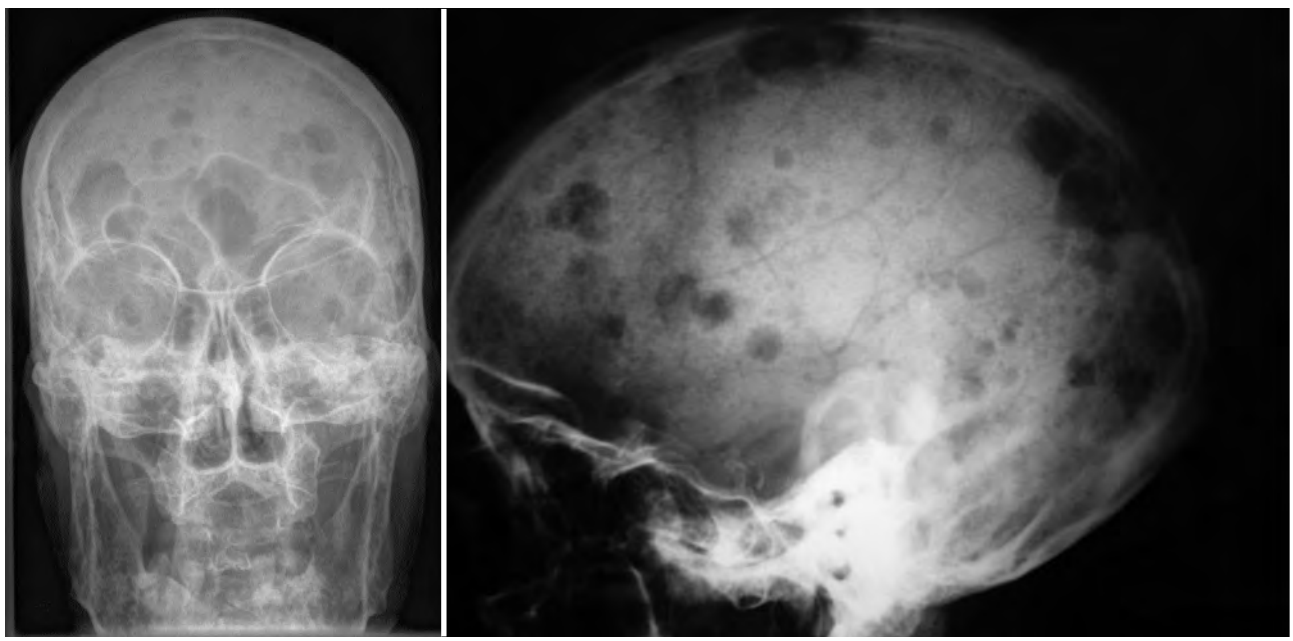

Figura 1. Radiografía simple de cráneo (anteroposterior, izquierda; lateral, derecha) de un paciente con mieloma múltiple en la que se aprecian las lesiones típicas en "sal y pimienta".

Correspondencia: Dra. E. Coma. Institut Català d'Oncologia. Hospital Duran y Reynals. USAC. Avda. Castelldefels, s/n. 08027 L'Hospitalet de Llobregat. Barcelona, España. E-mail: ecoma@iconcologia.net
Fecha de recepción: 25-9-2008. **Fecha de aceptación:** 1-10-2008.
Conflicto de intereses: Ninguno.