Obstrucción intestinal por un vólvulo de colon transverso

Sr. Director:

El vólvulo de colon se origina al torsionarse la víscera a nivel de uno de sus ejes, con mayor frecuencia el mesentérico, lo cual provoca un cuadro obstructivo[1]. El vólvulo de transverso representa tan sólo el 4% de todos los vólvulos de colon. Fue descrito por primera vez por Von Rokitansky en 1836 y es una urgencia quirúrgica[2]. Su diagnóstico de vólvulo de colon requiere una sospecha clínica y radiológica. La radiología simple será el estudio inicial y se confirmará con enema de bario. La tomografía computarizada (TC) es útil, no sólo en el diagnóstico, sino en sus posibles complicaciones (estrangulación, perforación, peritonitis), datos muy valiosos para la planificación terapéutica que en la mayoría de los casos será quirúrgica.

Varón de 39 años de edad con una calidad de vida muy limitada por parálisis infantil, con antecedentes de epilepsia y estreñimiento crónico. Acude al servicio de urgencias por dolor abdominal de 24 horas de duración, vómitos y estreñimiento. A la exploración física el abdomen estaba distendido, timpánico y muy doloroso a la palpación. En la analítica destacaba leucocitosis e hiperglucemia. La radiografía de abdomen en decúbito supino demostró dilatación de asas de delgado, colon derecho y un asa enormemente dilatada en hemiabdomen superior izquierdo con imagen en doble pared y estenosis en forma de pico (Figura 1). El decúbito lateral izquierdo puso de manifiesto un gran nivel hidroaéreo (Figura 2). Se completó el estudio con TC abdominal que excluyó un vólvulo gástrico y reveló un gran vólvulo de colon transverso con signos de isquemia intestinal. Se realizó laparotomía de urgencias que objetivó un asa severamente dilatada que correspondía al colon transverso con un meso que había girado 360º en sentido horario. Se desvolvuló y se encontró un mesocolon largo y un asa isquémica, por lo que fue necesaria su resección. El diagnóstico anatomopatológico fue de infarto transmural de colon transverso secundario a oclusión aguda por vólvulo.

Figura 1. Radiografía simple de abdomen en decúbito supino donde se demuestra el vólvulo con un colon transverso muy dilatado.

El vólvulo de colon transverso es muy poco frecuente, su meso corto y su fijación a la flexura hepática y esplénica reducen la posibilidad de este tipo de vólvulo[3]. Se presenta en la segunda y tercera décadas de la vida con un pico de incidencia en la séptima. Tiene una mortalidad superior al de sigma y ciego. Hay una clara variabilidad en la distribución geográfica: Escandinavia y Europa del Este registran el 30% de casos de vólvulos de transverso[4]. El riesgo se incrementa con variantes anatómicas. Así un colon transverso elongado y redundante con fijación mesentérica estrecha, anómala o ausente favorecen la volvulación. Otros factores, como embarazo, tumores pélvicos o cirugía previa, se han asociado con el vólvulo de sigma[5]. En la población pediátrica el estreñimiento está implicado hasta en el 50% de los casos de vólvulo de transverso. Se asocia a retraso mental, enfermedad de Hirschprung, síndrome de Cornelia de Lange y distrofia miotónica[6] entre otras. Probablemente el factor que favoreció el cuadro en nuestro paciente fuese su historia de severo estreñimiento crónico que originó con el tiempo un meso largo y un colon elongado y redundante.

Se reconocen dos formas de presentación clínica. La forma aguda o fulminante (a la que corresponde nuestro caso) cursa con dolor abdominal

Figura 2. Radiografía simple de abdomen en decúbito lateral en la que se observa un gran nivel hidroaéreo.

intenso, vómitos, distensión, disminución progresiva de los ruidos intestinales, leucocitosis y compromiso clínico general. En la subaguda o progresiva los síntomas se instalan de forma gradual e intermitente, y la distensión abdominal es más significativa[7].

El diagnóstico de vólvulo puede sospecharse en una radiografía simple de abdomen en decúbito supino, bipedestación y decúbito lateral donde se demuestra la obstrucción. Se puede confirmar el diagnóstico con enema opaco. La TC no sólo es más específica en diagnosticar la causa, nivel y grado de obstrucción, sino en posibles complicaciones[8], datos de gran utilidad para el manejo terapéutico. En nuestro paciente la TC nos demostró signos de isquemia que indicaron la necesidad de cirugía de urgencia. En los pacientes estables con vólvulo de sigma la descompresión endoscópica resuelve hasta el 90% de casos. Hay pocas referencias bibliográficas de su utilidad en los de colon transverso y el tratamiento de elección es, en general, la reducción quirúrgica que deberá ser inmediata por un mayor índice de isquemia y consiguiente morbimortalidad.

Bibliografía

1 Pinto A, Pinto F, Scaglione M. Trasverse colon volvulus: appearance on computed tomography. Emergency Radiology. 2001;8:227-9.
2 Ayuela García S, Pérez Robledo JP, Prieto Nieto I, Vaquero Pérez MA. Vólvulo de colon. Tratamiento quirúrgico en la urgencia. Cirugía Española. 1995;57:562-4.
3 Kodner IJ, Fry RD, Fleshman JW. Colon rectum and anus in Schwartz SI, Shires GT, Spencer FC et al (eds): Principles of surgery (ed 7). New York: McGraw-Hill; 1999; pp. 1275-7.
4 Loke KL, Chan CS. Case report: Tranverse colon volvulus: Unusual appearance on barium enema and review of the literature. Clin Radiol. 1995;50:342-4.
5 Houshian S, Sorensen JS, Jensen KEJ. Volvulus of the transverse colon in children. J Pediatr Surg. 1988;33:1399-1401.
6 Sarioglu A, Tanyel FC, Buyukpamuka N, Hicsonmez A. Colonic volvulus: a rare presentation of Hirschprung's disease. J Pediatr Surg. 1977;32:117-8.
7 Al-homaidhi HS, Tolia V. Transverse colon volvulus around the gastrostomy tube site. J Pedriatr Gastroenterol Nutr. 2001;33:623-5.
8 Chen A, Yang FS, Shih SL, Shen CY. CT Diagnosis of volvulus of the Descending Colon with Persistent Mesocolon. Am J Roentheol. 2003;180:1003-6.

Purificación PARDO ROJAS[1],
Feliciana AGUSTÍN CEMBELLÍN[1],
Jaime ARMESTO QUIROGA[2]

[1]Servicio de Radiodiagnóstico. [2]Servicio de Cirugía. CHOU-Ourense, España.

Macrohematuria en un varón de 40 años

Sr. Director:

La hematuria es una de los motivos más frecuentes de consulta urológica en los servicios de urgencias[1] y su manejo diagnóstico inicial es fundamental en su evolución[2-4]. La etiología puede ser urológica, nefrológica o sistémica, y las infecciones y la litiasis son las causas más frecuentes, sin olvidar que cerca del 30% de las hematurias en pacientes con edad superior a los 50 años son de origen tumoral[1].

Varón de 40 años sin antecedentes clínicos de interés que acudió al servicio de urgencias por dolor lumbar derecho de tipo cólico y hematuria macroscópica de pocas horas de evolución, con emisión de coágulos al final de la micción. Al examen físico sólo destacaba una puño-percusión lumbar derecha dolorosa. Las pruebas complementarias (hemograma, bioquímica, coagulación y radiografía de vías urinarias) fueron normales, excepto el sedimento urinario en el que había intensa hematuria. La ecografía abdominal detectó la presencia de una tumoración sólida de 10 cm que ocupaba el polo inferior del riñón derecho y que posteriormente la tomografía computarizada abdominal informó de tumoración compatible con hipernefroma (Figura 1). Tras la realización de una nefrectomía radical derecha el estudio anatomopatológico confirmó del diagnóstico de carcinoma de células claras que invadía el hilio renal.

El carcinoma de células claras es el subtipo histológico más frecuente, que supone el 70% de los hipernefromas o carcinomas de células renales[5]. La edad de aparición del hipernefroma se encuentra entre los 50 y los 70 años de edad. Durante las últimas décadas ha mostrado un progresivo incremento de su incidencia, y en la actualidad supone alrededor del 4% de todos los tumores que afectan al ser humano[6]. La macrohematuria no suele ser una emergencia vital y la mayoría de los pacientes pueden ser manejados de forma ambulatoria. Aunque existen discrepancias importantes en el abordaje general de la hematuria, en el de la macrohematuria, tanto en episodio aislado como en episodios repetidos, es preciso de un es-

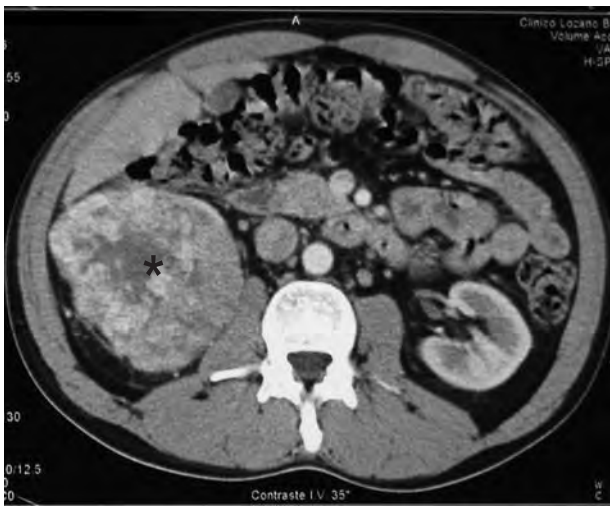

Figura 1. Tomografía computarizada abdominal: imagen en el riñón derecho compatible con hipernefroma (asterisco).

tudio en profundidad con el objetivo de descartar una neoplasia[7-10].

Bibliografía

1 Hicks D, Li CY. Management of macroscopic haematuria in the emergency department. Emerg Med J. 2007;24:385-90.
2 Marazzi P, Gabriel R. The haematuria clinic. BMJ. 1994;308:56.
3 Kincaid-Smith P, Fairley K. The investigation of hematuria. Semin Nephrol. 2005;25:127-35.
4 Sweeney JP, Thornhill JA, Graiger R, McDermott TE, Butler MR. Incidentally detected renal cell carcinoma: pathological features, survival trends and implications for treatment. Br J Urol. 1996;78:351-3.
5 Chiong E, Consigliere D, Esuvaranathan K. Renal tumours: a common incidental finding. Singapore Med J. 2007;48:495-7.
6 Jemal A, Siegel R, Ward E, Hao Y, Xu J, Murray T, et al. Cancer statistics, 2008. CA Cancer J Clin. 2008;58:71-96.
7 Bruyninckx R, Buntinx F, Aertgeerts B, Van Casteren V. The diagnostic value of macroscopic haematuria for the diagnosis of urological cancer in general practice. Br J Gen Pract. 2003;43:31-5.
8 Errando Smet C, Martinez De Hurtado J, Regalado Pareja R, Huguet Pérez J, Montlleó Gonzalez M, López duesa L, et al. Analysis of 895 consultations for hematuria in the emergency department in an urology unit. J Urol (Paris). 1996;102:168-71.
9 Alishahi S, Byrne D, Goodman CM, Baxby K. Hematuria investigation based on a standard protocol: emphasis on the diagnosis of urological malignancy. J R Coll Surg Edinb. 2002;47:422-7.
10 Yun EJ, Meng MV, Carroll PR. Evaluation of the patient with hematuria. Med Clin North Am. 2004;88:329-43.

Pilar MIRANDA ARTO,
Angel VICENTE MOLINERO,
Teresa PARDO VINTANEL,
Loreto ESPUIS ALBAS

Medicina Familiar y Comunitaria. Hospital Clínico Universitario "Lozano Blesa". Zaragoza, España.

Isquemia crónica con momificación del pie

Sr. Director:

La isquemia crónica de los miembros inferiores supone un estado de insuficiencia arterial, fundamentalmente debido a la enfermedad arterioscleró-tica[1], cuya clínica depende del grado y localización de la obstrucción al flujo sanguíneo y su compensación. El 1 al 3% de la población masculina mayor de 40 años padece claudicación, que es del 6% en varones mayores de 65 años[2,3]. La arteriopatía periférica es 4 veces más frecuente en varones y aparece unos 10 años antes que en las mujeres[4].

Varón de 78 años, con demencia senil, totalmente dependiente para actividades de la vida diaria, encamado, que 5-6 meses antes de su consulta a urgencias, presentaba datos de isquemia en el pie izquierdo. El paciente no aquejaba dolor, y se optó por su atención domiciliaria. El pie llegó a momificarse completamente, la pierna presentó, por encima de la lesión, un aspecto normal. Ese día el paciente había sufrido una rotura espontánea del hueso, músculo y casi toda la piel, a nivel del límite entre la zona momificada y la normal. El pie momificado quedó unido al resto del miembro únicamente por la piel. El paciente falleció al día siguiente.

La isquemia crónica de los miembros inferiores fue clasificada por Fontaine en 4 grados[5]: grado I, asintomático; grado II, claudicación intermitente; grado III, dolor en reposo; grado IV, lesiones tróficas y gangrena. La isquemia crónica de las extremidades inferiores tiene gran importancia por la morbilidad y la demanda asistencial que generan. La enfermedad progresa lentamente, con tasas de intervención por isquemia crítica del 6 al 10% al año y un riesgo de amputación del 1% al año. Tras 5-10 años, más del 70% de los pacientes no presentan cambios en su sintomatología y un 20-30% empeoran clínicamente y requieren algún tipo de intervención. Calculado por millón de habitantes, la demanda asistencial anual generada por las angiopatías periféricas (venosas y arteriales) supone más de 2.000 consultas urgentes, más de 20.000 consultas ambulatorias y una ocupación del 4 al 6% del total de las camas hospitalarias públicas[5]. Los casos como éste, por su extensión, no son frecuentes, pero sí aparecen esporádicamente en los servicios de urgencias. Para producirse con una evolución tan larga tienen que confluir varios factores: aparición de gangrena seca, que al no provocar dolor ni infección no deterioran la situación clínica del paciente; y un estado general de éste que haga que no se planteé medidas intervencionistas. La familia y el médico de atención primaria asumen sus cuidados paliativos.

Bibliografía

1 Haimovici H. Amputation of the lower extremity: general considerations. In Haimovici's Vascular Surgery. 5th Ed. Oxford: Blackwell Publishing. 2004; pp. 1171-4.
2 Ouriel K. Peripheral arterial disease. Lancet. 2001;358:1257-64.

Figura 1. Isquemia crónica en el pie.

3 Hirsch AT, Criqui MH, Treat-Jacobson D, Regensteiner JG, Creager MA, Olin JW, et al. Peripheral arterial disease detection, awareness and treatment in primary care. JAMA. 2001;286:1317-24.
4 Estevan JM. Epidemiología y repercusión socioeconómica de la patología vascular. In Cairols. Barcelona: Espaxs; 1993. pp. 15-33.
5 Pousti TJ, Wilson SE, Willians RA. Clinical examination of the vascular system. En: Veith FJ, Hobson RW, Willians RA. Vascular Surgery. Principles and practice. New York: McGraw-Hill; 1994: pp. 77.

Ricardo CALVO LÓPEZ,
María Carmen ESPAÑA PÉREZ,
Ana Luba GARCÍA TRINCADO
Servicio de Urgencias del Complejo Hospitalario Universitario Juan Canalejo. A Coruña, España.

Apendagitis epiploica aguda: hallazgos en la ecografía y la tomografía computarizada

Sr. Director:

La apendagitis epiploica aguda es una causa infrecuente de dolor abdominal producida por la torsión de un apéndice epiploico o por la trombosis venosa apendicular, con la consiguiente isquemia e infarto. La ausencia de un diagnóstico radiológico puede derivar en la hospitalización y cirugía innecesaria, debido a una exploración y una clínica muy inespecífica, sin observar signos que la permitan diferenciar de otros procesos inflamatorios abdómino-pélvicos más comunes.

Varón de 26 años, deportista, que acude a urgencias por presentar dolor abdominal localizado en la fosa ilíaca derecha, que aumenta de intensidad con el movimiento de la pierna derecha y fiebre de 37,5ºC. La analítica es normal, así como la radiografía de abdomen. Se realiza una ecografía abdominal en la que se observa en el flanco derecho una masa ovoidea de 6,5 x 6,5 x 2,5 cm, sólida hiperecógena, con un halo periférico hipoecógeno (Figura 1a), que no presenta señal con el Doppler. Se realiza una tomografía coputarizada (TC) abdominal con contraste yodado intravenoso, visualizando en dicha zona, una masa bien delimitada de densidad grasa, adyacente a la superficie serosa del colon ascendente (Figura 1b). El interior de la masa presenta áreas irregulares de alta densidad y está rodeada de un anillo hiperdenso. Con el diagnóstico de apendagitis epiploica aguda, se instaura analgesia y se le da el alta.

La apendagitis epiploica consiste en la torsión o trombosis venosa espontánea del apéndice epiploico con oclusión vascular, isquemia e infarto[1]. La localización más frecuente es en el sigma, seguido del colon descendente, ciego y colon ascendente[2]. Entre los factores precipitantes se ha sugerido los apéndices móviles, que tienden a torsionarse con el cambio postural o tras el ejercicio intenso. Es una causa infrecuente de dolor abdominal[3], variable en su intensidad y duración, a veces con defensa abdominal y fiebre, siendo infrecuentes las náuseas, los vómitos, la pérdida de apetito o la leucocitosis. Al estar el apéndice adherido al peritoneo parietal, el dolor se exacerba con ciertas maniobras como la tos y la inspiración profunda. La prevalencia de dicha patología se desconoce, ya que hay más casos de los diagnosticados debido a la inespecificidad de los síntomas.

La ecografía presenta una masa ovoide bien delimitada, próxima a la pared del colon, sólida, hiperecógena, no compresible, rodeada por un fino halo hipoecógeno, con ausencia de señal en el Doppler debido a la isquemia[4]. Se debe realizar TC para confirmar la naturaleza grasa de dicha lesión, donde los valores de atenuación son mayores que los de la grasa normal[5]. Todas las masas están rodeadas de un anillo de mayor densidad que representa a la serosa con exudado fibrinoleucocitario. Se ha descrito casos en los que en el interior de dicha masa se observa una línea o irregularidad hiperdensa cuyo origen parece ser la trombosis venosa o la necrosis hemorrágica que se produce[6].

El diagnóstico diferencial debe incluir otros procesos abdominales como la apendicitis o la diverticulitis[7]. En la apendicitis hay un apéndice inflamado, apendicolito, colecciones, abscesos,

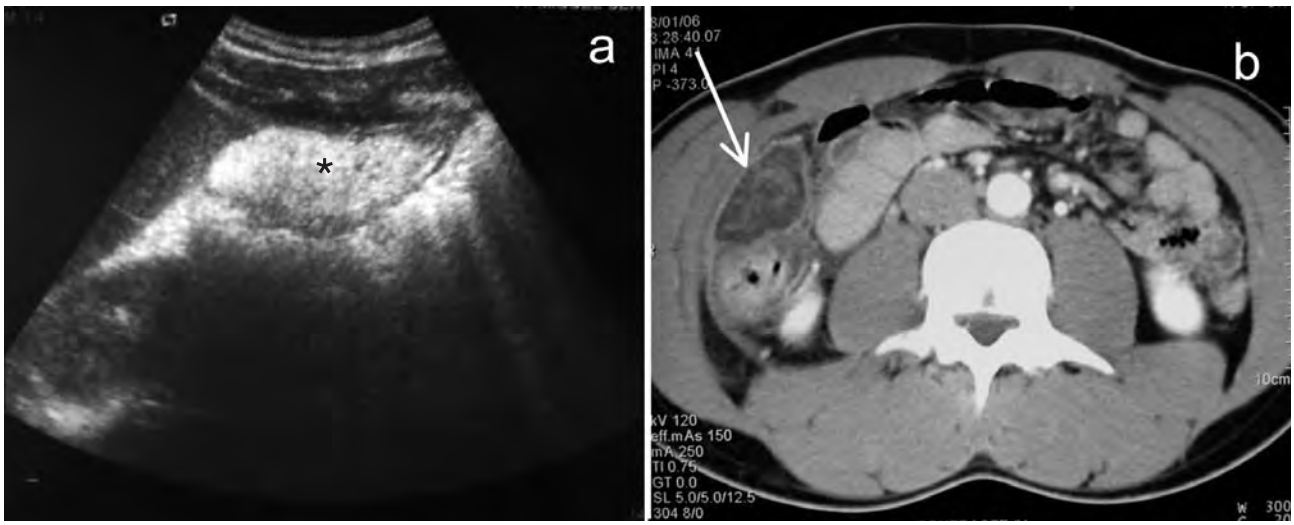

Figura 1. A) Ecografía: masa en flanco derecho hiperecógena de 6,5 x 6,5 x 2,5 cm bien delimitada, rodeada por un fino halo hipoecógeno(*). B) Tomografía computarizada abdominal: masa de densidad grasa (-80UH) localizada en la superficie serosa del colon ascendente (flecha blanca), rodeada de un anillo hiperdenso. En el interior de la masa se visualizan áreas irregulares de alta densidad.

burbujas aéreas extraluminales o alteración del polo cecal. En la diverticulitis se observan divertículos, un segmento del colon con engrosamiento de su pared, burbujas aéreas extraluminales, colecciones o abscesos. La apendicitis y la diverticulitis pueden presentar alteración de la grasa pericolónica, pero lo que les diferencia es que esta alteración es más difusa que en la apendagitis. Otro diagnóstico diferencial es con el infarto omental: masa de mayor tamaño, mal definida, heterogénea, localizada en el cuadrante inferior derecho, adyacente a los músculos rectos del abdomen, sin el anillo hiperdenso típico de la apendagitis.

Bibliografía

1 Thomas JH, Rosato FE, Patterson LT. Epiploic appendagitis. Surg Gynecol Obstet. 1974;138:23-5.
2 McGeer PL, McKenzie AD. Strangulation of the appendix epiploica: a series of 11 cases. Can J Surg. 1960;3:252-8.
3 Molla E, Ripolles T, Martínez M, Morote V, Roselló-Sastre E. Primary epiploic appendagitis: US and CT findings. Eur Radiol. 1998;8:435-8.
4 Rao P, Wittenberg J, Lawrason J. Primary epiploic appendagitis: evolutionary changes in CT appearance. Radiology. 1997;204:713-7.
5 Rioux M, Langis P. Primary epiploic appendagitis: clinical, US, and CT findings in 14 cases. Radiology. 1994;191:523-6.
6 Sing AK, Gervais DA, Hahn PF, Sagra P, Mueller PR, Novelline RA. Acute epiploic appendagitis and its mimics. Radiographics. 2005;25:1521-34.
7 van Breda Vriesman AC, Puylaert JB. Epiploic appendagitis and omental infarction: pitfalls and look-alikes. Abdom Imaging. 2002;27:20-8.

Elena ANGULO HERVÍAS,
Esteban MAYAYO SINUÉS,
Domingo YAGÜE ROMEO
Servicio de Radiodiagnóstico. Hospital Universitario Miguel Servet. Zaragoza, España.

Dislocación testicular bilateral traumática por accidente de moto

Sr. Director:

La dislocación (luxación) testicular traumática es una entidad poco frecuente, ya que hay sólo unos pocos cientos de casos descritos en la literatura, y menos aún en forma bilateral[1-9]. Éste es uno más de los pocos casos clínicos españoles.

Varón de 14 años que fue trasladado a urgencias, tras sufrir accidente de motocicleta. A su llegada se encontraba consciente, orientado, con una puntuación de Glasgow 15, y amnesia retrógrada del episodio sin datos de traumatismo craneoencefálico (TCE), hemodinámicamente estable. Presentaba un traumatismo pélvico y de extremidades inferiores con dolor suprapúbico, dos tumoraciones en los orificios inguinales internos, de consistencia gomosa, dolorosas a la palpación y signo de Brockman (Bolsa escrotal vacía), todo ello compatible con luxación testicular bilateral a nivel inguinal (Figura 1), así como politraumatismos en manos. Se realizó un estudio analítico sanguíneo que fue normal y estudios radiológicos que evidenciaron múltiples fracturas. La ecografía confirmó la dislocación bilateral testicular y se procedió a su reducción.

La dislocación testicular está caracterizada por la transposición extraescrotal de uno o ambos testes tras un traumatismo escrotal. La causa más frecuente es el traumatismo de moto, por contusión directa sobre el depósito de gasolina o contra el manillar. Algunos autores delimitan en torno a 50 kg la fuerza del traumatismo con resultado de dislocación o luxación testicular (una fuerza mayor produciría rotura de la albugínea)[1]. La hernia inguinal indirecta o

Figura 1. Luxación bilateral testicular. Las flechas indican la posición de los testículos.

un reflejo cremastérico hiperactivo pueden favorecer la dislocación. El 90% son unilaterales[2]. El diagnóstico es clínico, al encontrarnos la bolsa escrotal vacía, en ausencia de criptorquídia previa, si bien el diagnóstico se puede demorar en pacientes politraumatizados o con hematomas perineales o escrotales[3]. La tomografía computarizada multicorte[7] y los ultrasonidos son de utilidad tanto para el diagnóstico como para la valoración de las posibles lesiones del teste[4,10-12]. El tratamiento de elección es la cirugía precoz, para evitar la aparición de bridas que dificulten la reducción, así como para evitar la atrofia testicular[6,13]. La reducción manual es posible, aunque suele ser poco efectiva y con riesgo de lesionar más el teste. Se recomienda a los 4 días, cuando haya cedido el edema[3,13]. En nuestro caso fue realizada por el urólogo, siendo completamente efectiva en ambos testes, y con buena evolución posterior.

Bibliografía

1 López Alcina E, Martín JC, Fuster A, Pérez J, Puertas M, Moreno J. Dislocación testicular. Aportación de 2 nuevos casos y revisión de la literatura. Actas Urol Esp. 2001;25:299-302.
2 Pérez-Arbej JA, Rosa Arias J, Aranda Lassa JM, Villaroya Rodríguez S, Gil Fabra J, Romero Aguirre F. Traumatismo testicular. Presentación de 3 casos y revisión de la literatura. Arch Esp Urol. 1986;39:398-402.
3 Luján Marco S, Budía Alba A, Bango García V, Ramírez Backhaus M, Delgado Oliva FJ, Jiménez Cruz JF. Dislocación testicular postraumática. Actas Urol Esp. 2006;30:409-11.
4 Alapont Alacreu JM, Domínguez Hinarejos C, Serrano Durba A, García Ibarra F. Dislocación testicular traumática. Aportación de un caso. Actas Urol Esp. 2002;26:804-5.
5 Rodríguez Alonso A, Pérez García D, Ojea Calvo A, Rodríguez Iglesias B, Alonso Rodrigo A, Barros Rodríguez JM, et al. Luxación testicular bilateral. Actas Urol Esp. 2000;24:58-60.
6 Bedir S, Yildirim I, Sümer F, Tahmaz L, Dayanç M, Peker AF. Testicular dislocation as a delayed presentation of scrotal trauma. J Trauma. 2005;58:404-5.
7 Ezra N, Afari A, Wong J. Pelvic and scrotal trauma: CT and triage of patients. Abdom Imaging. 2008 Jun 10.
8 Ko SF, Ng SH, Wan YL, Huang CC, Lee TY, Kung CT, et al. Testicular dislocation: an uncommon and easily overlooked complication of blunt abdominal trauma. Ann Emerg Med. 2004;43:371-5.
9 Bromberg W, Wong C, Kurek S, Salim A. Traumatic bilateral testicular dislocation. J Trauma. 2003;54:1009-11.
10 Mevorach, RA. Scrotal Trauma: Treatment. Emedicine 2007. (Consultado 17 Marzo 2009). Disponible en: http://emedicine.medscape.com/article/441272-treatment.
11 Jankowski JT, Spirnak JP. Current recommendations for imaging in the management of urologic traumas. Urol Clin North Am. 2006;33:365-76.
12 Chandra RV, Dowling RJ, Ulubasoglu M, Haxhimolla H, Costello AJ. Rational approach to diagnosis and management of blunt scrotal trauma. Urology. 2007;70:230-4.
13 Lynch D, Martínez-Piñeiro L, Plas E, Serafetinidis E, Turkeri L, Hohenfellner M. Guidelines on urological trauma. European Association of Urology 2003. (Consultado 17 Marzo 2009). Disponible en: http://www.uroweb.org/fileadmin/user_upload/Guidelines/urotrauma.pdf.

Javier PEREIRA BECEIRO[1],
Vanesa GONZÁLEZ VILARIÑO[2],
José María RUMBO PRIETO[3],
Tamara FERNÁNDEZ SANTÁS[1]

[1]Servicio de Urgencias. [2]Servicio de Traumatología. [3]Servicio de Radiodiagnóstico. Complejo Hospitalario Arquitecto Marcide- Novoa Santos. Ferrol, España.

El copago responsable

Sr. Director:

El Sistema Nacional de Salud (SNS) español se define por su equidad, gratuidad y universalidad. Se financia con impuestos y el paciente no hace aportaciones extraordinarias, salvo en farmacia. Como público que es, el SNS es por naturaleza deficitario, y no da ni debe dar beneficios contables. Por otra parte, el número de urgencias en España aumenta año tras año, y el gasto de las urgencias hospitalarias supera ampliamente el de la asistencia primaria por el despliegue de personal, pruebas complementarias, costosos tratamientos y transporte sanitario, entre otros conceptos. En la actualidad, las urgencias hospitalarias se colapsan por hiperfrecuentación. Es obvio que el usuario siempre preferirá acudir a urgencias por motivos de coste-oportunidad. Este término define la ganancia que se adquiere tomado una decisión, y no otra, con el mismo esfuerzo. Es, pues, legítimo aprovechar la oportunidad que se le ofrece: en urgencias al usuario le harán analíticas, radiografías, recetas o interconsultas a especialistas en sólo unas horas. No le debemos juzgar, recriminar ni siquiera calificar su actitud de abuso, ya que sólo está tomando lo que le ofrecemos.

Se han puesto en marcha varios sistemas para intentar controlar esta demanda, y entre ellos el "copago", que consiste en hacer al paciente partícipe de los costes mediante el pago de una parte de su proceso. Si el porcentaje asignado es alto y el proceso caro, puede resultar difícil para el pa-

ciente hacer frente al pago, y éste puede retraerse de utilizar la Sanidad, lo cual iría en contra de la población más desfavorecida. Por el contrario, si el porcentaje es bajo y el proceso barato, el copago es tan pequeño que los costes de transacción, es decir los costes de facturarles, son mayores que la cantidad facturada. El copago debería suponer un sistema en el que: 1) el paciente pague sólo en caso de irresponsabilidad para con la Sanidad Pública y que, en caso contrario, siga siendo gratis; 2) se aprovechen los servicios que actualmente existen en la Administración para facturar, de forma que los costes de transacción sean los mínimos; y 3) se mantenga la equidad del sistema, esto es, que pague más el que más tiene (pero a la vez que pague más el que más frecuente las urgencias hospitalarias, conscientemente y sin necesitarlo). Llegamos así a la figura del "copago responsable". Consistiría en que el usuario pague una parte del proceso asistencial en función del grado de irresponsabilidad que asuma para con el sistema sanitario. Esta figura existe en la sanidad privada concertada de forma que el funcionario-paciente no puede hacerse, por ejemplo, una tomografía computarizada sin que lo prescriba un facultativo del cuadro. Si así lo hiciera, pagaría él los gastos. Tampoco puede acudir a un médico fuera del cuadro porque lo debería abonar. En cualquier caso, aún cuando acudiera a un especialista de su compañía, deberá abonar una cantidad simbólica.

Se plantea un circuito responsable del acceso al servicio de urgencias hospitalario (SUH) que sea legal, gratuito, equitativo, universal, con costes de transacción mínimos y con costes políticos asumibles por parte de la Administración, sea del signo que sea. Para ello, el usuario que tenga un problema de salud que él estime indemorable puede seguir las siguientes opciones, que serán gratuitas y no provocarán copago alguno. Puede acudir primero a su centro de salud. Durante el horario de mañana, el médico de atención primaria está obligado a ver no sólo a sus pacientes programados sino también a cuantas urgencias acudan a su consulta. Si la urgencia acontece en horario de tarde o noche, el usuario será atendido por el equipo de atención continuada de dicho centro, o al que le corresponda por proximidad. Puede ponerse en contacto con el 061/112, cuyo médico coordinador podrá: 1) estimar patología no urgente y derivar al paciente a consulta programada del médico de asistencia primaria (gestionándole incluso la cita correspondiente); 2) patología urgente que puede demorarse su asistencia y enviar al paciente a urgencias del centro de salud; o 3) patología urgente no demorable y derivarlo en ambulancia convencional o UVI-móvil al SUH, donde el personal sanitario de traslado hará entrega de una hoja de derivación única y numerada. El usuario puede acudir a una cita programada, y el médico entender que debe acudir al SUH. En este caso le facilitará, de nuevo, una hoja de derivación única y numerada. Por último, puede acontecerle un problema de salud emergente fuera de su domicilio, como por ejemplo un accidente, en cuyo caso entraríamos en la dinámica de la llamada al 061/112.

Por el contrario, existen otras situaciones en las que el usuario decide puentear conscientemente estas opciones y acudir directamente al SUH, sea por el motivo que sea. En este caso, la admisión del SUH le informara que su decisión generará una factura, con importe exactamente igual al que se le carga a los proveedores privados, sólo que deberá abonarla el paciente y no su compañía aseguradora. Esta factura le llegará a su domicilio y no generará gastos de transacción, pues la admisión de los SUH no están preparados para actuar como cajeros, es decir, no manejan dinero en metálico. En ese momento, el usuario puede elegir libre y conscientemente que tiene derecho a ser asistido por un problema urgente en la sanidad pública, sin copago, a través de atención primaria, o bien con él, en la atención especializada supone un SUH.

Paralelamente, habrá que transmitir a la asistencia primaria su responsabilidad en el coste de derivación a la asistencia especializada. Para ello se le asignará una cantidad económica a cada distrito de atención primaria por usuario asignado para hacer frente a los gastos ocasionados por las derivaciones a los SUH. De este modo, cada vez que un usuario acuda al SUH, las unidades de admisión tramitarán las hojas de derivación e imputarán el gasto a cada distrito de atención primaria implicado. Esto se hace a través de las unidades económico-administrativas y de forma virtual, cada año, los presupuestos de cada unidad variarán en función del número de derivaciones, según un contrato-programa.

He de reconocer que este sistema que propongo no está exento de debilidades y que habrá que seguir estudiándolo. Un ejemplo: la hoja de derivación que quede en poder de las unidades económico-administrativas no deben reflejar dato clínico alguno del paciente.

Antonio MARTÍNEZ CAÑAMERO
Servicio de Urgencias. Complejo Hospitalario de Jaén, España.