

CARTAS AL EDITOR

La ventilación mecánica no invasiva como alternativa terapéutica en la intoxicación por monóxido de carbono

Sr. Editor:

Recientemente he leído un artículo de Oliu *et al.*, publicado en *Emergencias*, en el que se abordaba la intoxicación por monóxido de carbono (CO) y su tratamiento¹. Se trata, sin lugar a dudas, de una excelente revisión que incide en la importancia de la administración de oxígeno tanto en condiciones normobáricas como hiperbáricas, según los casos. Apuntan que la administración de oxígeno se debe realizar mediante la utilización de mascarillas con reservorio, con la intención de alcanzar la máxima concentración posible de oxígeno. Queda también claro que en los casos necesarios se debe proceder a la intubación y subsiguiente ventilación mecánica, también utilizando la máxima concentración de oxígeno, como es conocido.

Sin embargo, no se realiza ningún comentario relativo a la posible utilización de la ventilación mecánica no invasiva (VMNI), si bien es cierto que puede existir controversia en su utilización o quizá ausencia de evidencia científica suficiente como para poder recomendarla de manera taxativa.

El caso es que como muchos de nuestros servicios de urgencias disponen de buenos equipos de VMNI, y los que no, siempre tendrían acceso a la utilización de la CPAP tipo Boussignac al ser muy asequible, creo adecuado el comentar su posible utilidad en la intoxicación por CO. Rodríguez Fernández *et al.* señalaron, en un reconocido tratado de VMNI², que ésta puede ser una opción terapéutica al utilizarla con presión de soporte con unos valores de oxigenación del 100%, y manteniéndola hasta que la carboxihemoglobina sea inferior al 5%. Apuntaron que, puesto que la intoxicación por CO se asocia, en ocasiones, a la inhalación de humo y de gases irritantes, es frecuente observar broncoespasmo, por lo que la VMNI podría tener utilidad en este

contexto². Por otra parte, García Poignon *et al.*³ anotaron que en la fisiopatología de la intoxicación por CO además de encontrarnos a los pacientes con un cuadro de insuficiencia respiratoria aguda hipóxica, debida a las alteraciones del transporte de oxígeno y a la extracción de éste por parte de los tejidos, es a veces también hipercápnica, en función del grado de disfunción neurológica. Es por ello que consideran interesante, bajo este punto de vista, la utilización de la VMNI con el objeto de mejorar el intercambio gaseoso intentando garantizar no sólo una buena oxigenación, sino también una adecuada ventilación. Con ello se podría evitar la intubación y sus complicaciones, y sería más procedente su uso que la administración de oxígeno a través de mascarilla con reservorio, ya que este último método podría ser perjudicial al actuar negativamente sobre la regulación de la respiración en el contexto clínico hipercápnico. Sugieren que la CPAP o la presión de soporte (BiPAP), según los casos y en ausencia de contraindicaciones, son las modalidades de VMNI que más beneficios pueden tener. Se conseguiría mediante su utilización aumentar la capacidad residual funcional, disminuir el *shunt* intrapulmonar y el trabajo respiratorio y abrir los alvéolos colapsados. Se podría comenzar con unas IPAP y EPAP bajas, de 6 a 8 y de 3 a 5 cm de H₂O, respectivamente, e ir adecuando estos parámetros a la situación del paciente, tanto clínica como analítica. Se debería garantizar un volumen corriente en torno a 7 ml/Kg, e intentar mantener una frecuencia respiratoria menor de 25.

Oliu *et al.* también destacan en su revisión¹ la importancia del rápido desplazamiento del CO de la hemoglobina, para acelerar su eliminación e impedir que llegue a la célula desde el torrente sanguíneo, entre otros beneficios. En este sentido, Chapa Iglesias⁴ comparó la citada velocidad de lavado de carboxihemoglobina en dos de sus pacientes que consultaron por intoxicación por CO, administrándole a uno de ellos oxígeno (O₂) por mascarilla con reservorio y al

otro CPAP de Boussignac con caudalímetro de O₂ a flujo suficiente para obtener una presión de 10 cm H₂O. Observó que al que fue tratado con CPAP alcanzó el nivel objetivo de carboxihemoglobina del 5% entre los 120 y los 150 minutos, mientras que el otro, a pesar de tener unos niveles más bajos de carboxihemoglobina iniciales, precisó casi dos horas más de oxigenoterapia. También Folgado Pérez *et al.*⁵ anotaron que de la observación clínica surge la hipótesis de que el tratamiento con oxigenoterapia y CPAP mejora el contenido arterial de oxígeno, disuelto en plasma, y la eliminación de carboxihemoglobina, en comparación con la oxigenoterapia aplicada con una mascarilla con reservorio. Y en esta línea reportaron un caso clínico de intoxicación con CO⁵ en el que decidieron optimizar la oxigenación arterial con CPAP de Boussignac a 7 cm de H₂O con interfase Helmet y una Fi O₂ 100%, con flujo de O₂ a 35 l/m para mantener la adecuada presurización del casco y una CPAP estable, en la que se aprecia muy buena tolerancia y obtuvieron un descenso de los niveles de carboxihemoglobina desde 29,3% al ingreso hasta 16,9% tras una hora de tratamiento, y a 9% y 4,9% tras 2 y 3 horas de tratamiento respectivamente. Destacaron, además, la versatilidad de la CPAP de Boussignac, que puede aplicarse sin ningún problema con la interfase Helmet, sin producirse reinhalación de CO₂ y manteniendo una CPAP estable.

Es por todo lo comentado por lo que diferentes modalidades de VMNI pueden tener una manifiesta utilidad en el tratamiento de pacientes seleccionados intoxicados por CO y conseguir además optimizar los recursos materiales de que disponemos.

Bibliografía

- Oliu G, Nogué S, Miró O. Intoxicación por monóxido de carbono: claves fisiopatológicas para un buen tratamiento. *Emergencias*. 2010;22:451-9.
- Rodríguez Fernández A, Márquez Capote E, Rodríguez Menéndez D. Intoxicaciones agudas y VMNI. En: Esquinas Rodríguez A. Tratado de Ventilación Mecánica No Invasiva.

Práctica clínica y metodología. Madrid: Grupo Aula Médica; 2006. pp. 405-6.

3 García Poignon G, Fraga Quintana CR, Huidobro Amaro S. Efectos potenciales de la ventilación mecánica no invasiva en pacientes con intoxicación aguda por monóxido de carbono. En: Esquinas Rodríguez A M (ed). Guía esencial de metodología en ventilación mecánica no invasiva. Madrid: Editorial Médica Panamericana; 2010. pp. 329-32.

4 Chapa Iglesias A. CPAP e intoxicación por monóxido de carbono. En: Esquinas Rodríguez A. Tratado de Ventilación Mecánica No Invasiva. Práctica clínica y metodología. Madrid: Grupo Aula Médica; 2006. pp. 553-4.

5 Folgado Pérez MA, Martínez Fernández S, Pordomingo Rodríguez D. Intoxicación aguda por monóxido de carbono y VMNI (CPAP de Boussignac e Interfase Helmet) En: Esquinas Rodríguez A M. Casos clínicos en ventilación mecánica no invasiva. Una decisión adaptada a un paciente en particular. Murcia: Asociación Escuela Internacional de Ventilación Mecánica No Invasiva; 2009. pp. 449-51.

Cesáreo ÁLVAREZ RODRÍGUEZ
Hospital de Verín. Orense, España.

Respuesta de los autores

Sr. Editor:

En primer lugar, agradecer el interés manifestado por el Dr. Álvarez Rodríguez en la lectura crítica de nuestro artículo¹¹. En la revisión de la literatura realizada para su redacción del citado artículo, no hemos hallado referencias al uso sistemático de la ventilación no invasiva (VNI) en pacientes intoxicados por monóxido de carbono (CO). En pacientes conscientes y con vía aérea normal, no parece necesario aplicar la presión de soporte que suministra la VNI para una buena ventilación y oxigenación. En casos de intoxicación por CO aislada, no es frecuente el colapso alveolar ni el *shunt* intrapulmonar. En la intoxicación mixta por inhalación de humo, existe posibilidad de broncoespasmo, que depende de la composición y características del humo. En caso de presentarse broncoespasmo, éste es reactivo y habitualmente con buena respuesta al tratamiento farmacológico convencional. Su fisiopatología es diferente a la del broncoespasmo en la enfermedad pulmonar obstructiva crónica (EPOC), que puede requerir VNI por falta de respuesta al tratamiento farmacológico, fatiga respiratoria y riesgo de hipercapnia al administrar oxígeno a altas concentraciones. En este sentido, en una reciente revisión sobre el manejo clínico de la intoxicación por humo de incendios², se hace referencia a la administración de oxígeno con la mascarilla reservorio y a la intubación

orotraqueal (IOT) en los casos necesarios, sin citar los sistemas de VNI. Por otro lado, tal como señala Álvarez Rodríguez, en casos de disfunción neurológica grave con hipoventilación asociada puede presentarse insuficiencia respiratoria aguda hipóxica y no se descarta la posibilidad de hipercapnia. Pero en estos casos, si las condiciones clínicas son graves, es difícil evitar la IOT, ya que la propia alteración del nivel de consciencia contraindica la aplicación de VNI. Finalmente, cabe considerar también la relación entre el beneficio teórico obtenido por la VNI y la falta de confort ocasionada al paciente y la sobrecarga que implica la aplicación de VNI, en el funcionamiento de los servicios de urgencias. El sistema Boussignac es más cómodo y menos complejo de manejar, pero la única situación clínica en la que ha demostrado aumentar la supervivencia y disminuir la necesidad de intubación es en el edema pulmonar cardiogénico. Las indicaciones de la VNI son la reagudización grave de la EPOC y el edema pulmonar cardiogénico grave³. En insuficiencia respiratoria hipóxica grave por otras causas, la indicación es controvertida.

Por todo ello, creemos que la VNI es un buen método de soporte ventilatorio en caso de pacientes seleccionados, pero que no existen evidencias para recomendar su uso sistemático en casos de intoxicación por CO. La única excepción sería los pacientes con descompensación de otras patologías, a causa de la intoxicación por CO o por el humo, y en las cuales la indicación de VNI sí viene soportada por la evidencia científica.

Bibliografía

- 1 Oiu G, Nogué S, Miró O. Intoxicación por monóxido de carbono: claves fisiopatológicas para un buen tratamiento. *Emergencias*. 2010;22:451-9.
- 2 Dueñas-Laita A, Burillo Putze G, Alonso JR, Bajo A, Climent B, Corral E, et al. Bases para el manejo clínico de la Intoxicación por humo de incendios. *Emergencias*. 2010;22:384-94.
- 3 Bolton R, Bleetman A. Non-invasive ventilation and continuous positive pressure ventilation in emergency departments: where are we now? *Emerg Med J*. 2008;25:190-4.

Gemma OLIU¹,
Santiago NOGUÉ^{2,4},
Oscar MIRÓ^{3,4}

¹Servicio de Urgencias. Hospital de Palamós, Girona, España. ²Sección de Toxicología Clínica.

³Sección de Urgencias Medicina. Área de Urgencias. Hospital Clínic. Barcelona, España.

⁴Grupo de Investigación "Urgencias: procesos y patologías", IDIBAPS. Barcelona, España.

Respecto a la avulsión del nervio óptico

Sr. Editor:

Me dirijo a ustedes para agradecer a las doctoras Purriños y Balado su interés por publicar un caso oftalmológico en una revista de patología general de urgencias¹. Con su caso de avulsión de nervio óptico describen una lesión infrecuente y de mal pronóstico visual. No obstante, quisiera realizar alguna puntualización al respecto.

Ante una avulsión de nervio óptico se presentan alteraciones pupilares. En efecto, el reflejo fotomotor directo puede estar alterado, incluso abolido, de la misma manera que existe defecto pupilar aferente relativo². Sin embargo, el reflejo fotomotor consensuado será normal en caso de que el ojo contralateral esté indemne. Por ese mismo motivo no siempre se aprecia anisocoria, y en caso de encontrarla, se sospecharán otras causas, como una contusión del iris o una lesión de las fibras parasimpáticas pupilares que acompañan al tercer par craneal. Dado que es una patología que afecta a la papila óptica, su diagnóstico puede realizarse mediante oftalmoscopia, y no es imprescindible el electroretinograma² o los potenciales evocados visuales. En caso de sospecha no hay que dudar en recabar la colaboración del oftalmólogo, o animarse a usar el oftalmoscopio directo. Aunque no se tenga experiencia en exploración de nervio óptico, la imagen patológica llamará la atención.

Por último, las pruebas de imagen son precisas en los traumatismos de nervio óptico³, no tanto para el diagnóstico de avulsión como para valorar otras estructuras orbitarias, especialmente fracturas óseas o hematomas que compriman el nervio óptico, que poseen su tratamiento específico que evita la pérdida visual. Es cierto que en ocasiones una tomografía computarizada (TC) no aporta información adicional en relación al globo ocular y al nervio óptico, pero podría incrementarse su sensibilidad si se comenta con el radiólogo para realizar cortes coronales en la órbita de 1 mm, con hiperextensión del cuello (si no hay patología cervical asociada). La exploración de TC realizada para el estudio craneal no es útil para el estudio orbitario⁴.

Bibliografía

- 1 Purriños Orgeica ML, Balado López AM. Avulsión traumática del nervio óptico. *Emergencias*. 2010;22:473.
- 2 Teus MA. Capítulo III. Exploración funcional del nervio óptico. *Patología del nervio óptico. Texto y atlas*. Barcelona: MRA; 2004. pp. 65.
- 3 Arruga J, Sánchez B. Capítulo 13. Neuropatía óptica por trastornos físicos. Sociedad Española de Oftalmología, editor. Madrid: Neuropatías ópticas: Diagnóstico y tratamiento; 2002. pp. 285-6.
- 4 Martín TJ, Corbett JJ. Capítulo 1. Historia clínica y exámen neurooftalmológico. *Neurooftalmología. Los requisitos en oftalmología*. Barcelona: Ediciones Harcourt SA; 2000. pp. 13.

María Nieves PARDIÑAS BARÓN¹,
Álvaro FLAMARIQUE PASCUAL²

¹Servicio de Oftalmología del Hospital de Mutua de Accidentes de Zaragoza (MAZ). España. ²Servicio de Urgencias del Hospital Clínico Universitario "Lozano Blesa". Zaragoza, España.

Lesiones neurológicas por posible ingesta de metanol

Sr. Editor:

La intoxicación por metanol es una entidad que presenta una alta morbimortalidad, con secuelas graves neurológicas, que afecta al nervio óptico y ganglios de la base, sobre todo el putamen¹⁻³.

Mujer de 42 años, con antecedentes psiquiátricos de trastorno ansioso-depresivo, en tratamiento con citalopram, etumina, clonacepan y lormetazepam, que es traída a urgencias por encontrarla sus familiares con somnolencia, visión borrosa, dolor abdominal y dificultad para hablar desde la noche anterior. A las 12 horas de llegar a urgencias presenta hipotensión, acidosis metabólica (pH 7,04, bicarbonato de 3,8 mmol/l y exceso de bases de -24,8 mmol/l) junto a un hiato aniónico aumentado de 25 mEq/L (normal 7 ± 4 mEq/L). Progresivamente se produce deterioro hemodinámico y neurológico y es trasladada a la unidad de cuidados intensivos del hospital de referencia. Tras 4 días se produce una mejoría clínica, y aparece como secuela trastornos del movimiento distónicos en extremidades superiores. Reinterrogada la familia, manifiesta que encontraron un envase vacío de alcohol de quemar (96°) en su habitación. La paciente ha seguido en revisión en consultas de psiquiatría y neurología, persistiendo los citados movimientos distónicos.

El metanol (CH₃-OH), también conocido como alcohol metílico, es una sustancia altamente tóxica, que por su degradación hepática produce formaldehído y ácido fórmico, responsables de la toxicidad, por lo que

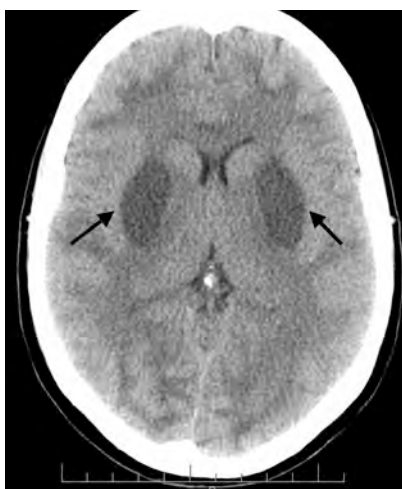

Figura 1. Imagen de tomografía craneal donde se puede observar el aumento de densidad bilateral y simétrica (flechas negras), en áreas putaminales consistente con foco hemorrágico y signos de edema cerebral.

las manifestaciones clínicas aparecen tardíamente (12 a 24 horas)^{1,2}. El diagnóstico se basa en la sospecha de su ingesta, la presencia de alteraciones visuales, acidosis metabólica con hiato aniónico y osmolar elevado, y su determinación analítica^{4,5}. Se puede utilizar la tomografía computarizada o la resonancia magnética que muestra la necrosis putaminales bilateral (hallazgo característico pero infrecuente) con o sin fenómenos hemorrágicos (Figura 1), la necrosis difusa de la sustancia blanca, la hemorragia subaracnoidea, la necrosis del cuerpo calloso y los fenómenos hemorrágicos en parénquima cerebral⁶⁻⁸. El tratamiento se basa en las medidas de soporte vital, el lavado gástrico en las primeras dos horas (el carbón activado no es eficaz), la corrección de la acidosis con bicarbonato, hemodiálisis y el uso de antidotos como el etanol (100 veces más afín) y el fomepizol o 4-metilpirazol^{9,10}, este último no comercializado en España. En nuestro caso se llegó tardíamente al diagnóstico de posible intoxicación por metanol, y no se instauró tratamiento con estos antidotos, y tampoco en el hospital de referencia. Dado lo dificultoso de la anamnesis en pacientes psiquiátricos, sobre todo en caso de intento de autolisis, es obligatorio tener una alta sospecha clínica inicial, realizar un enfoque diagnóstico con la gasometría que descarte, entre otras, la cetoacidosis alcohólica, la acidosis láctica, la hiperproteinemia, la hiperlipemia, el manitol o la intoxicación por salicilatos, paraldehído o

etilenglicol, ya que el diagnóstico precoz y el rápido inicio del tratamiento pueden ser fundamentales en la evolución de estos pacientes.

Bibliografía

- 1 Varona Peinador M, Sanz Prieto JC, García Cuevas M, Gutiérrez Macías A, Aguirre Herrero J, Ugalde García F, et al. Intoxicación mortal por metanol. *Emergencias* 1999;11:315-9.
- 2 Henderson W, Brubacher J. Methanol and ethylene glycol poisoning: a case study and review of current literature. *Can J Emerg* 2002;4:34-40.
- 3 Cárcava V, García Amorín Z, Rodríguez Junquera R, Velasco L. Parkinsonismo y lesión putaminales por intoxicación por metanol. *An Med Interna* 2002;8:438-9.
- 4 Villanueva Anadón B, Ferrer Dufol A, Civeira Murillo E, Gutiérrez Cía I, Laguna Castrillo M, Cerrada Lamuela E. Intoxicación por metanol. *Med Intensiva* 2002;26:264-6.
- 5 Rojas Vera JE. Lesiones hemorrágicas cerebrales en intoxicación por metanol. *Med Intensiva* 2003;27:426-9.
- 6 Vara-Castrodeza A, Pérez-Castrillón JL, Dueñas-Laita A. Magnetic resonance imaging in methanol poisoning. *Clin Toxicol (Phila)* 2007;45:429-30.
- 7 Blanco M, Casado R, Vázquez F, Pumar JM. CT and MR imaging findings in methanol intoxication. *Am J Neuroradiol* 2006;27:452-4.
- 8 Ressel-Browne RJ, Bynevelt M. Two cases of methanol poisoning: CT and MRI features. *Australasian Radiology* 2007;51:175-8.
- 9 Green R. The management of severe toxic alcohol ingestions at a tertiary care center after the introduction of fomepizole. *Am J Emerg Med* 2007;25:799-803.
- 10 Nogue S, Marruecos L (Eds). Guía clínica para el tratamiento de las intoxicaciones por metanol y etilenglicol. Indicaciones del fomepizol. Reunión de consenso Barcelona, el 10 de de Octubre de 2006. (Consultado 1 Agosto 2010). Disponible en: <http://wzar.unizar.es/stc/actividades/IntoxMetanolEtienglicol.pdf>.

César SAIZ PÉREZ,
Carlos TEJA SANTAMARÍA,
Lorenzo ALONSO VEGA,
Fernando FERNÁNDEZ DÍAZ

Servicio de Urgencias. Hospital de Laredo.
Cantabria, España.

Taquicardia ventricular sin pulso, flutter auricular e insuficiencia pulmonar en una mujer joven: una asociación inusual

Sr. Editor:

La coexistencia en gente joven de dos arritmias importantes, como son la taquicardia ventricular de origen en el tracto de salida del ventrículo derecho y el flutter auricular es una rareza y debe inducir a descartar alguna anomalía estructural car-

diaca. En el caso que relatamos, la insuficiencia pulmonar congénita se asociada a las dos arritmias referenciadas.

Mujer de 39 años que acudió a urgencias por palpitaciones mantenidas desde un mes antes de su ingreso, autolimitadas y acompañadas de mareo. Había consultado 13 años antes en cardiología por palpitaciones en las que se objetivó extrasistolia ventricular aislada. Como otros antecedentes presentaba bocio eutiroideo e hipofibrinogenemia congénita. En la exploración física presentaba una presión arterial de 115/80 mmHg, una frecuencia cardiaca de 115 latidos por minuto, estaba afebril, con un soplo de insuficiencia pulmonar 2/6, extrasistolia ventricular y resto de exploraciones normales. En urgencias presentaba un *flutter* auricular. Estaba hemodinámicamente estable y se le administró para frenarlo 25 mg de atenolol por vía oral. La paciente pasó a ritmo sinusal con extrasistolia ventricular y poco después presenta dos episodios de taquicardia ventricular sin palpase claramente pulso, por lo que se le aplicó cardioversión eléctrica a 360 J, y revirtió a ritmo sinusal. Ingresó en la unidad de cuidados intensivos y sus arritmias se controlaron con procainamida intravenosa. Se confirmó la insuficiencia pulmonar en el ecocardiograma (válvula pulmonar con prolapso de uno de los velos y dos chorros de insuficiencia pulmonar moderada) y la morfología de taquicardia ventricular compatible con taquicardia ventricular del tracto salida del ventrículo derecho. Se realizó resonancia magnética cardiaca que fue normal. En el estudio electrofisiológico se realizó la ablación del circuito del *flutter* auricular, pero no se consiguió inducir la taquicardia ventricular. Tras esto, la paciente se trató con atenolol y fue dada de alta asintomática.

La insuficiencia pulmonar congénita en general tiene un comportamiento benigno¹ y puede asociarse a taquicardia ventricular y *flutter* auricular. La valvulopatía pulmonar tiene poca significación hemodinámica y no produce insuficiencia cardiaca a menos que exista una hipertensión pulmonar grave². La insuficiencia pulmonar adquirida más frecuente es la secundaria a la dilatación del anillo valvular por hipertensión pulmonar grave, y se traduce en la exploración física en un soplo diastólico de alta frecuencia, decreciente y silbante en el borde esternal izquierdo (soplo de Graham Steel)³. No hemos encontrado en la literatura ningún caso publicado con la asociación de estas dos arritmias y la insuficiencia pulmonar congénita.

Bibliografía

- 1 Ansari A, Maron BJ. Diastolic prolapse of the pulmonary valve with regurgitation. *Tex Heart Inst J.* 1997;24:72-3.
- 2 Bittrickl, Kaiser J. Diastolic prolapse of the pulmonic valve with unusual. *Echocardiography.* 2000;17:263-5.
- 3 Eugene Braunwald. Cardiopatías valvulares. En: Harrison. Principios de medicina interna 15ª ed. McGraw-Hill Interamericana; 2003. p. 1593.

María Lourdes PURRIÑOS ORGEIRA¹,
Eva LAGO POSE¹,
Antonio GARCÍA JIMÉNEZ²

¹Servicio de Urgencias. ²Unidad de Cuidados Intensivos. Hospital Arquitecto Marçide. Ferrol, España.

Diagnóstico diferencial de la acidosis láctica en un paciente pluripatológico

Sr. Editor:

El punto más importante de este caso consiste en analizar la dificultad de diagnóstico etiológico ante una acidosis láctica en el contexto de insuficiencia renal en un paciente pluripatológico y polimedcado. Es importante considerar los efectos adversos farmacológicos en el diagnóstico diferencial de todo cuadro clínico, así como el problema para la comprensión global del paciente con múltiples patologías sistémicas.

Varón de 59 años con antecedentes de hipertensión, diabetes mellitus tipo 2, fibrilación auricular y accidente cerebrovascular (ACV) isquémico con hemiparesia residual, en tratamiento con ácido acetilsalicílico, candesartán, acenocumamol, atorvastatina y metformina. Acudió a urgencias por cuadro de vómitos, dolor abdominal e hiporexia de tres días de evolución. A los pocos minutos, presentó dolor epigástrico, mala perfusión periférica y disminución del nivel de conciencia, y se le trasladó a la unidad de cuidados intensivos (UCI). En la analítica destaca: pH menor de 6,8, lactato mayor de 15 mmol/L, potasio de 6,1 mlq/L, creatinina 8,6 mg/dl, glucemia 29 mg/dl. En la UCI se realizó hemofiltración veno-venosa continua (HFVVC) las primeras 24 h. Comenzó una recuperación de su fracaso renal agudo y entró en fase poliúrica. En esta situación pasó a la planta de medicina interna donde continuó con buena evolución, a pesar de mantener una situación neurológica (disartria y hemiparesia) fluctuante. Una tomografía computarizada (TC) craneal no mostró lesiones recientes. Finalmente, tras la estabilidad mantenida, fue dado de alta a un centro de apoyo para rehabilitación.

La metformina es un antidiabético considerado, en la mayoría de las guías, de primera elección como tratamiento farmacológico en la diabetes mellitus tipo 2¹. Su principal efecto consiste en disminuir la resistencia a la insulina, así como la gluconeogénesis hepática⁴. Su eliminación se produce íntegramente vía renal sin metabolización⁵. Las manifestaciones típicas de la intoxicación por este fármaco son las asociadas a la acidosis láctica (náuseas, vómitos y diarrea). En casos más graves puede producir hipotensión, fracaso renal agudo y parada cardiaca. Existen una serie de circunstancias que favorecen la acumulación de lactato, y es raro observar intoxicación en ausencia de insuficiencia renal, hepática, cardiaca o inestabilidad hemodinámica. En cuanto al tratamiento, es imprescindible estabilizar la vía aérea y el sistema cardiocirculatorio, así como corregir las alteraciones metabólicas. La hemodiálisis y sus variantes, como la HFVVC, son de elección cuando las medidas básicas fallan². En nuestro caso, la hipótesis más plausible es que en presencia de una insuficiencia renal inicialmente leve, probablemente prerrenal, se acumuló cierta cantidad de metformina que propició un fracaso renal franco, el cual a su vez aumentó los niveles de metformina circulantes en un sistema de retroalimentación.

Bibliografía

- 1 Nathan DM, Buse JB, Davidson MB, Ferrannini E, Holman RR, Sherwin R, et al. Medical management of hyperglycemia in type 2 diabetes: a consensus algorithm for the initiation and adjustment of therapy: a consensus statement of the American Diabetes Association and the European Association for the Study of Diabetes. *Diabetes Care.* 2009;32:193-203.
- 2 Service FJ. Hypoglycemic disorders. *N Engl J Med.* 1995;332:1144-52.
- 3 Howlett CS, Bailey CJ. A Risk-Benefit Assessment of Metformin in Type 2 Diabetes Mellitus. *Drug Saf.* 1999;20:489.
- 4 Scheen AJ. Clinical Pharmacokinetics of Metformin. *Clin Pharmacokinet.* 1996;30:359.
- 5 Galea M, Jelacin N, Bramham K, White I. Severe lactic acidosis and rhabdomyolysis following metformin and ramipril overdose. *Br J Anaesth.* 2007;98:213-5.

Carlos ORDÁS BANDERA¹,
Isabel JIMÉNEZ MARTÍNEZ²,
Ángel NIETO SÁNCHEZ²,
Niké SÁNCHEZ MARTÍNEZ²

¹Servicio de Neurología. ²Servicio de Medicina Interna III. Hospital Clínico San Carlos. Madrid, España.

Pseudotumor fibroóseo de los dedos que simula un osteosarcoma

Sr. Editor:

El pseudotumor fibroóseo de los dedos es un tumor benigno que afecta a adultos jóvenes y se presenta en forma de tumoración fusiforme localizada, en el tejido blando de los dedos, preferentemente en la falange proximal. La importancia de esta entidad viene dada por la posible confusión clínica, radiológica e histopatológica, con neoplasias malignas (osteosarcoma).

Varón de 29 años de edad, sin antecedentes patológicos de interés. Mostraba una tumoración de 2 cm de diámetro en la primera falange del dedo índice de la mano derecha. La lesión apareció 6 meses antes, sin antecedente traumático y sin flogosis ni dolor. Era de consistencia dura, tamaño de avellana, indolora, y no adherida a hueso. La radiografía simple mostró una imagen de densidad ósea, calcificada desde la periferia hacia el centro, con estructuras óseas adyacentes normales. Se practicó una excisión quirúrgica. Anatomopatológicamente, se observó abundantes fibroblastos y trabéculas óseas con ribete osteoblástico y osteoclastos, con abundantes mitosis. Se practicó una resonancia magnética que descartó la afectación de los huesos de la mano. Con la valoración clínica, radiológica y anatomopatológica, se diagnosticó el uso como de pseudotumor fibroóseo de los dedos. A los 12 meses el paciente permanece asintomático.

El pseudotumor fibroóseo de los dedos es una enfermedad rara de etiología benigna, afecta a adultos, con una edad media de 38 años^{1,2}. Se presenta en forma de tumoración fusiforme de 1-3 cm de diámetro, de consistencia dura, bien circunscrita, con signos inflamatorios en el 57% de los casos. Se localiza en el tejido blando de los dedos, más frecuentemente en la falange proximal y sin implicación muscular. Radiológicamente, aparece una masa calcificada más densa en la periferia en el 58% de los casos y raramente reacción perióstica. Histopatológicamente las lesiones extirpadas tienen forma ovoide o lobulada, con tejido de consistencia dura en la periferia y tejido blando o gelatinoso en el centro. El patrón de crecimiento es multinodular, desordenado, con márgenes mal definidos y está compuesto de proliferación fibroblástica, con grados variables de atipia celular, osteoides y trabécula ósea. A diferencia de los fibroblastos, los osteoblastos no muestran evidencia de atipia celular³. Como consecuencia de su rápido crecimiento y de los hallazgos radiológicos y anatomopatológicos,

la lesión podría ser confundida con un osteosarcoma extraesquelético. Éste, localizado preferentemente en extremidades inferiores, y que rara vez afecte a los dedos, se observa excepcionalmente en pacientes de menos de 35 años y se observan pleomorfismo y mitosis atípicas. El diagnóstico diferencial es importante, ya que el error podría llevar a procedimientos quirúrgicos mutilantes^{4,5}.

Bibliografía

- 1 Dupree WB, Enzinger FM. Fibro-osseous pseudotumor of the digits. *Cancer*. 1986;58:2103-9.
- 2 Franchi A, Nesi G, Carassale G, Barile L, Donnini L, Amorosi A. Fibroosseous pseudotumor of the digit: report of a case. *J Hand Surg [Am]*. 1994;19:290-2.
- 3 de Silva MV, Reid R. Myositis ossificans and fibroosseous pseudotumor of digits: a clinicopathological review of 64 cases with emphasis on diagnostic pitfalls. *Int J Surg Pathol*. 2003;11:187-95.
- 4 Nishio J, Iwasaki H, Soejima O, Naito M, Kikuchi M. Rapidly growing fibro-osseous pseudotumor of the digits mimicking extraskeletal osteosarcoma. *J Orthop Sci*. 2002;7:410-3.
- 5 Tang JB, Gu YQ, Xia RG. Fibro-osseous pseudotumor that may be mistaken for a malignant tumor in the hand: a case Report and review of the literature. *J Hand Surg [Am]*. 1996;21:714-6.

Francisco CASARRAMONA¹,
Jordi CRUZ¹,
Montse GOMÀ²,
Robert POU¹,
Víctor BELDA¹,
Manuel FERNÁNDEZ³,
Manel DAZA³,
Eva COMA³

¹Servicio de Urgencias. ²Servicio de Anatomía Patológica. ³Servicio de Radiología. Hospital de Mataró, Consorci Sanitari del Maresme. Mataró, España.

Lumbalgia crónica en urgencias: atención a la patología vascular

Sr. Editor:

La lumbalgia crónica es aquel dolor lumbar de más de tres meses de evolución, cuya etiología es en la mayoría de las ocasiones benigna, de causa músculoesquelética. Presentamos el caso de un paciente cuyo dolor resultó ser un proceso más grave¹.

Varón de 73 años, hipertenso, dislipémico y con cardiopatía isquémica. Acudió a urgencias por dolor lumbar de 4 meses de evolución, que empeoraba al movimiento y no permitía el descanso nocturno en ocasiones, sin fiebre. No presentaba sintomatología digestiva ni urológica y refería pérdida de peso. En la exploración destacaba solamente un abdomen doloroso en hipogastrio, sin masas ni visceromegalias, con pulsos palpables y simétricos y disminución de sensibilidad en el cuádriceps derecho. La analítica mostraba discreta anemia normocítica. En las radiografías de columna lumbar, en proyección lateral (Figura 1a), se apreciaba la erosión de los cuerpos vertebrales L4-L5^{2,4}. Los marcadores tumorales fueron negativos. La tomografía computarizada (TC) mostró un aneurisma sacular gigante de aorta abdominal infrarenal, con dimensiones 9x7x6 centímetros, que condicionaba la lisis vertebral de L3, L4 y L5, con un área de hipercaptación derecha, que podría tratarse de un sangrado intratrombo⁵. En las imágenes de resonancia magnética se apreciaba la espectacular afectación ósea producida por el aneurisma (Figura 1b).

Los aneurismas de aorta abdominal habitualmente son asintomáticos, su rotura es la primera manifestación en un 25% de los casos. En urgencias

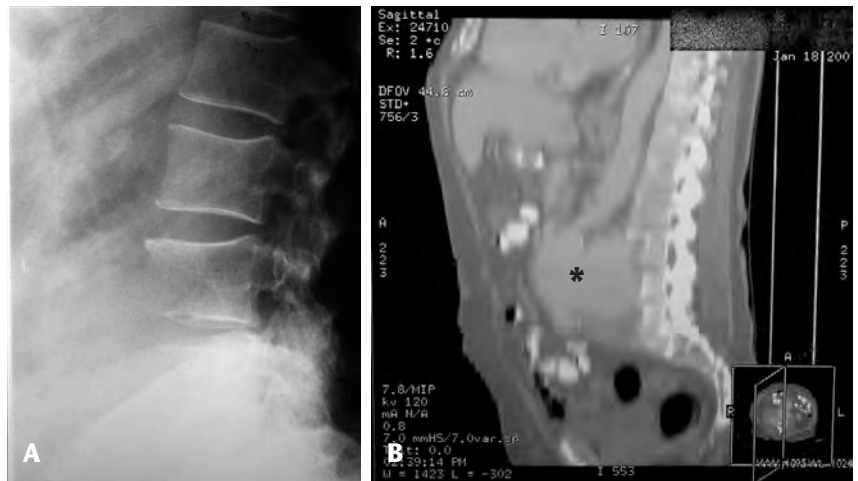

Figura 1. A) Proyección radiológica lateral, donde se aprecia la lisis de los cuerpos vertebrales debido al aneurisma. B) Resonancia magnética donde se evidencian el aneurisma (*) y las lesiones vertebrales en toda su extensión.

estamos habituados a pensar en ellos de un modo preferente ante un paciente con síntomas de un supuesto aneurisma abdominal roto. Dentro del diagnóstico diferencial del dolor lumbar encontramos múltiples entidades, como discopatías⁶, espondilolistesis o incluso la erosión de vértebras lumbares como es nuestro caso, algo infrecuente, aunque con casos descritos en la literatura desde 1961⁷. El diagnóstico de la patología causante de la lisis vertebral suele retrasarse al hacer el diagnóstico diferencial con procesos como: metástasis óseas, tumores primitivos, espondilodiscitis o infecciones⁸. La radiografía siempre de abdomen, en la que en ocasiones podemos apreciar calcificaciones de la pared aneurismática, la ecografía abdominal, el angio-TC, la resonancia magnética y la arteriografía, son las exploraciones que nos pueden ayudar a confirmar el diagnóstico, siendo el angio-TC la técnica de elección en urgencias. Si optamos por la resonancia tendremos ausencia de radiación ionizante y evitaremos la administración de contraste, lo cual puede ser beneficioso para determinados pacientes.

Bibliografía

- Pérez MJ, Pérez JL, Varela F, Gómez A, Rosado R. Lumbalgia y osteólisis vertebral como primera manifestación de un aneurisma de aorta abdominal. *Emergencias* 2001;13:283-286.
- Aydogan M, Karatoprak O, Mirzanli C, Ozturk C, Tezer M, Hamzaoglu A. Severe erosion of lumbar vertebral body because of a chronic ruptured abdominal aortic aneurysm. *Spine J.* 2008;8:394-6.
- Lai C, Tan C, Chu T, Ding L. Chronic contained rupture of an abdominal aortic aneurysm with vertebral erosion. *CMAJ.* 2008;178:995-6.
- Saiki M, Urata Y, Katoh I, Hamasaki T. Chronic contained rupture of an abdominal aortic aneurysm with vertebral erosion: report of a case. *Ann Thorac Cardiovasc Surg.* 2006;12:300-2.
- Rakita D, Newatia A, Hines JJ, Siegel DN, Friedman B. Spectrum of CT findings in rupture and impending rupture of abdominal aortic aneurysms. *Radiographics.* 2007;27:497-507.
- Defraigne JO, Sakalihan N, Lavigne JP, Van Damme H, Limet R. Chronic rupture of abdominal aortic aneurysm manifesting as crural neuropathy. *Ann Vasc Surg.* 2001;15:405-11.
- Yokomuro H, Ichikawa Y, Kajiwara H. Chronic contained rupture of abdominal aortic aneurysm. *Asian Cardiovasc Thorac Ann.* 2008;16:e55-e57.
- Bhagal RH, Nayeemuddin M, Akhtar I, Granger M, Downing R. Continued lumbar spinal erosion after repair of chronic contained rupture of a mycotic abdominal aortic aneurysm. *Surg Infect (Larchmt).* 2008;9:475-80.
- Fleming C, Whitlock EP, Beil TL, Lederle FA. Screening for abdominal aortic aneurysm: a

best evidence systematic review for the U.S. Preventive Services Task Force. *Ann Intern Med.* 2005;142:203-11.

Miguel Ángel LEZA ACHA¹,
Cristina RUBIO NAVARRO¹,
Cristina ESCRICH MONFORT²

¹Servicio de Urgencias. Complejo Hospitalario de Navarra. Pamplona, España. ²Servicio de Medicina Interna. Hospital Verge de la Cinta, Tortosa. Tarragona, España.

Microlitiasis testicular bilateral en un paciente con dolor testicular agudo

Sr. Editor:

El escroto agudo es relativamente frecuente en los servicios de urgencias, generalmente de origen traumático, vascular o inflamatorio. Los ultrasonidos juegan un papel clave para su diagnóstico diferencial. La microlitiasis testicular (MT) es una entidad infrecuente, generalmente de diagnóstico incidental, y que puede manifestarse como dolor testicular¹.

Paciente de 26 años con orquialgia aguda izquierda tras un esfuerzo físico. Se solicitó una ecografía escrotal urgente para descartar torsión testicular y se objetivaron múltiples focos calcificados puntiformes hiperecogénos, sin sombra sónica, distribuidos de forma difusa y muy abundantemente por ambos testículos, con vascularización evaluada por eco-Doppler normal (Figura 1).

La MT es un hallazgo ecográfico de significado clínico y etiología no establecidos, que suele afectar a los dos testes y puede acompañar a múltiple patología gonadal como torsión de hidátide, torsión testicular, varicocele, epididimitis, hidrocele y orquialgia². También se ha descrito asociada a criptorquidia, infertilidad, síndrome de Klinefelter, de Down, de Carney, fibrosis quística, microlitiasis alveolar pulmonar, calcificaciones del sistema nervioso simpático y del cerebro³. Pero es el hecho de su asociación a tumores testiculares malignos lo que ha generado controversia de si puede considerarse o no como una entidad premaligna y, por ende, cuál tiene que ser la actitud a seguir ante su diagnóstico. La asociación de la MT con carcinoma *in situ* y su relación con tumores testiculares, sobre todo de células germinales no seminomatosos, está bien documentada. Se piensa que puede ser un factor predisponente, un posible indicador indirecto de enfermedad premaligna o un marcador tumoral⁴, aunque no una condición premaligna

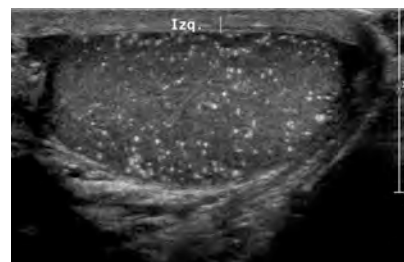


Figura 1. Múltiples puntos hiperecogénos de tamaño milimétrico y distribución difusa en testículo izquierdo.

por sí misma. En general, se acepta en la actualidad que los pacientes con MT deben ser seguidos periódicamente de forma serológica (alfa-fetoproteína y beta-HCG) y ecográfica⁵, aunque no se sabe con certeza hasta cuando. El uso de la biopsia testicular no está justificada salvo en casos muy concretos⁷. El conocimiento de esta rara afectación de los testículos y el uso cada vez más generalizado de la ecografía escrotal con sondas de alta frecuencia aumentarán la detección de la MT, lo que tal vez permita en el futuro disponer de series más amplias que establezcan de forma más precisa su origen y relación con el cáncer testicular.

Bibliografía

- Skyrme RJ, Fenn NJ, Jones AR, Bowsher WG. Testicular microlithiasis in a UK population: its incidence, associations and follow-up. *BJU International.* 2000;86:482-5.
- Méndez Gallart R, Ríos Tallón J, Matheu Capó G, Gómez Tellado M, Montero Sánchez M, País Piñero E, et al. Microlitiasis testicular. Significado clínico e implicaciones terapéuticas. *Actas Urol Esp.* 2000;24:832-5.
- Sangüesa C, Muro D, Domínguez C. Microlitiasis testiculares en la edad pediátrica. *Radiología.* 2002;44:314-8.
- Derogee M, Be Bevers RF, Prins HJ, Jonges TG, Elbers FH, Boon TA. Testicular microlithiasis, a premalignant condition: prevalence, histopathologic, findings and relation to testicular tumor. *Urology.* 2001;57:1133-7.
- Fuentes Márquez I, Martínez Crespi F, Jiménez Penick FJ, Olivier Gómez C. Tumores germinales del testículo. *Medicine.* 2003;08:6169-78.
- Bennett HF, Middleton WD, Bullock AD, Teeffey SA. Testicular microlithiasis: US follow up. *Radiology.* 2001;218:359-63.
- Guzmán Martínez-Valls PL, Hita Villaplana G, Fernández Aparicio T, Miñana López B, Martínez Díaz F, Sánchez Gascón F. Significado y manejo de las microlitiasis testiculares. *Arch Esp Urol.* 2003;56:472-7.

Pedro José SÁNCHEZ SANTOS¹,
María Luiza FATAHI BANDPEY¹,
Sergiy SUMSKY²,
Behrouz FATAHI BANDPEY³

¹Servicio de Radiodiagnóstico. ²Medicina Familiar y Comunitaria. ³Servicio de Urgencias Hospital General Obispo Polanco. Teruel, España.

Pareja con síndrome febril sin otros síntomas: tularemia en urgencias

Sr. Editor:

La tularemia es una antropozoonosis causada por *Francisella tularensis*, cocobacilo Gram negativo, aerobio facultativo, intracelular, que afecta a animales y ocasionalmente al ser humano¹⁻³. La adquisición de la enfermedad humana se debe al contacto con tejidos y líquidos corporales de animales contaminados (conejos, liebres, cangrejos, artrópodos...). Desde 1997 hasta hoy se han notificado más de un millar de casos en Castilla y León, en forma de brotes en relación a animales hospedadores⁴⁻⁷. La infección humana por esta bacteria produce manifestaciones clínicas diversas y también puede ser asintomática. El periodo de incubación es de tres a siete días. Los síntomas más frecuentes son: fiebre, adenopatías regionales y síntomas generales. Clásicamente se describen seis formas clínicas: ulceroglandular (frecuente), ganglionar, tifoídica, oculoganglionar, orofaríngea y pulmonar⁸⁻¹⁰. Presentamos un caso de tularemia en la forma tifoídica.

Varón de 69 años que vive en zona rural, sin antecedentes patológicos que es remitido por su médico por síndrome febril sin síntomas de foco originario. El paciente refería fiebre de 39°C, de predominio vespertino, que cede bien con antipiréticos desde hace 4 días. La semana previa había

cazado y manipulado liebres y su mujer que también presentaba fiebre. La exploración física fue normal, la radiología de tórax también, la analítica mostraba LDH 557 U/L y PCR > 9 mg/dL, con el resto de parámetros normales. En la orina se detectó microhematuria. Se solicitó estudio serológico y se administró tratamiento empírico con doxiciclina 100 mg cada 12 horas durante 14 días, y se citó al paciente a las tres semanas. A las 3 semanas el paciente estaba asintomático. Su médico había tratado miméticamente a su mujer con doxiciclina y también se había curado. El estudio serológico recibido fue negativo para: *Brucella*, *Chlamydo-phil*a, *Mycoplasma*, *Legionella* y tularemia. Repetimos la extracción para un nuevo estudio serológico, que tras dos semanas es negativo para todo lo anterior excepto para tularemia, fue con un título de 1/5120, con seroconversión respecto al previo.

Presentamos este caso clínico porque en el servicio de urgencias muchas veces estamos obligados a actuar a requerimiento de otro colega, sea de atención primaria u hospitalaria. Los resultados son llamativos, pero el principal beneficiado es el paciente. Este diagnóstico de tularemia se podía haber hecho en otra consulta, pero el paciente habría sufrido un retraso diagnóstico. Con todo esto aprendemos que las consultas de alta resolución son cada vez más necesarias y deberíamos plantearnos si podrían ser lideradas por *urgenciólogos* (consulta de revisiones tras tratamiento empírico, por ej. neumonías). Por otro lado, este caso confirma una vez más que la anamnesis es la mejor arma diagnóstica del médico.

Bibliografía

- 1 Ellis J, Oyston P, Green M, Titball R. Tularemia. *Clinical Microbiology Reviews*. 2002;15:631-46.
- 2 Franco S, Prieto J, Martín-Serradilla J, Morán Y. Eritema nodoso y tularemia. *Rev Clin Esp*. 2008;208:531-4.
- 3 González S, Rubio M, Yañer JL, Carramiñana I, Ojeda E, Lozano J. Tularemia: análisis de 27 casos. *Med Clin (Barc)*. 2002; 119:455-7.
- 4 Bachiller P, Pérez JL, Martín M, Mena FJ, de la Lama J, Pérez P, et al. Descripción preliminar de brote epidémico de tularemia en Valladolid. *Rev Clin Esp*. 1998;198:789-93.
- 5 Andrés C, Mateos ML, Burón I, González MJ, Rebollo C, Sangrador LA. Brote epidémico de tularemia en Palencia. *Rev Clin Esp*. 1999;199:711-5.
- 6 Díaz AM, Quan C, Geijo MP, Dimas J, Díaz FJ, Herranz CR, et al. Brote epidémico de tularemia en la provincia de Cuenca en relación con la manipulación de cangrejos. *Rev Clin Esp*. 2001;201:385-9.
- 7 Gutiérrez MP, Orduña A, Dueñas A, Bratos MA, Almaraz A, Alamo R, et al. Prevalencia de anticuerpos frente a *Francisella tularensis* en la población de Castilla y León con anterioridad a 1997. *Med Clin (Barc)*. 2003;120:97-8.
- 8 Fernández MA, Ramos L. Afectación pulmonar en la tularemia. *An Med Interna (Madrid)*. 2001;18:32-4.
- 9 Martín-Serradilla J, Sánchez JJ. Característica clínico-epidemiológica de 44 pacientes con tularemia. *Med Clin (Barc)*. 2003;121:78-9.
- 10 Escapa JM, Serradilla J, Alonso I, Freijanes J, Heras P, Alonso JL. Tratamiento de adenopatías cervicales secundarias a tularemia orofaríngea. Nuestra experiencia en 8 pacientes. *Acta Otorrinolaringol Esp*. 2009;60:54-8.

Agustín ARÉVALO VELASCO,
Antonio GARCÍA PÉREZ,
Pilar COSTA ALBA,
Jorge GARCÍA CRIADO

Servicio de Urgencias. Hospital Universitario de Salamanca. Salamanca, España.