

## Espectador de fútbol: deporte de riesgo

SERGIO NAVARRO GUTIÉRREZ, JULIÁN A. MOLINA JAIME, ELADIO LAPRESA ACOSTA

Servicio de Urgencias. Hospital de Torrevieja. Área 22. Agencia Valenciana de Salud. Alicante, España.

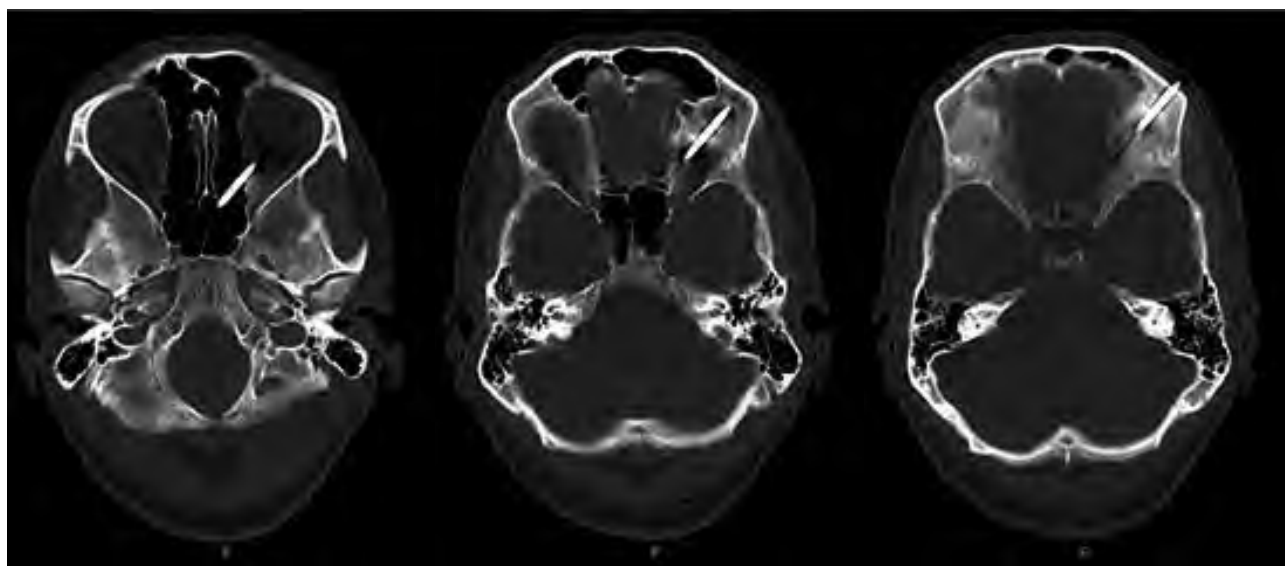
Varón de 33 años que tras referir agresión como espectador en un partido de fútbol, acudió a urgencias por su propio pie, con un destornillador clavado en región supraciliar izquierda en dirección caudal, que sobresalía aproximadamente 3 cm.

En la valoración inicial presentaba discreta taquipnea y palidez mucocutánea. La exploración neurológica no objetivó focalidad alguna, y el paciente sólo refiere leve dolor espontáneo en la zona de inserción. No presentaba alteraciones visuales.

La tomografía computarizada (TC) de cráneo (Figura 1) muestra un objeto metálico que penetra en la región frontal izquierda, en fosa craneal anterior, directamente por encima de la órbita, que atraviesa el techo orbital en porción posterior, pasaba diagonalmente el cuerpo de grasa retrobulbar (el nervio óptico parece indemne, sin po-

der descartar afectación del músculo recto medial), atravesaba la lámina papirácea y celdillas etmoidales aisladas y acababa en el suelo del seno esfenoidal. No se identificaban colecciones líquidas/hemorragias significativas ni neumoencefalo. En la parte medial del clavo se observó una zona ligeramente hiperdensa subcalotal-fronto-basal de 0,4 x 1,8 cm, sospechosa de ser un pequeño hematoma sub o epidural. Las estructuras cerebrales y el globo ocular parecían indemnes, y el resto de estructuras eran normales.

Se trasladó al hospital de referencia neuroquirúrgico, donde se procedió a realizar una craneotomía elíptica, y se dejó el punzón en el borde inferior. Se realizó extracción mediante tracción, y se cubrió el orificio con cera de hueso. Se repuso la craneotomía, y se selló con 3 placas. Tras una TC de control y valoración por oftalmología y otorrinolaringología se remitió a su domicilio.



**Figura 1.** Cortes secuenciales de la tomografía computarizada realizada al paciente en las que se observa el trayecto del destornillador.

**CORRESPONDENCIA:** Sergio Navarro Gutiérrez. C/Guillem de Castro, 29, 5°. 46007 Valencia, España.

E-mail: sergionavarrog@hotmail.com.

**FECHA DE RECEPCIÓN:** 8-5-2008. **FECHA DE ACEPTACIÓN:** 15-12-2008.

**CONFLICTO DE INTERESES:** Ninguno.