

Insuficiencia suprarrenal aguda como causa infrecuente de parada cardiorrespiratoria en pediatría

Sr. Editor:

La crisis adrenal es una entidad rara en la infancia¹ (0,014% en EEUU)². Un porcentaje importante de estos pacientes padecen insuficiencia suprarrenal crónica³ (primaria o secundaria), en tanto que la crisis adrenal es mucho más excepcional en aquellos casos donde previamente no ha sido diagnosticada una insuficiencia suprarrenal.

Varón de 7 años sin antecedentes de interés excepto un ingreso hospitalario cuatro semanas antes por gastroenteritis con posible hiponatremia severa. Fue traído al dispositivo de cuidados críticos y urgencias (DCCU) por presentar convulsiones. Acudió en los brazos del padre, alertado tras oír ruidos extraños y encontrarse a su hijo en la cama con movimientos anormales en el rostro y el hemicuerpo derecho. El paciente estaba inconsciente, presentaba palidez cutánea, respiraciones superficiales y agónicas (*gaspings*), frecuencia respiratoria de 8 rpm, frecuencia cardíaca de 135 lpm, una presión arterial de 60/30 mmHg, frialdad cutánea sin otros signos de hipovolemia (turgencia normal de la piel y buen relleno capilar), un índice de saturación basal de oxígeno del 91%, una glucemia capilar de 25 mg/dl y una temperatura cutánea de 36°C. No se apreciaban áreas hiperpigmentadas. Se inició el tratamiento con glucagón intramuscular, con lo que presentó convulsiones parciales faciales y en el hemicuerpo derecho. Se administró 5 mg de diazepam rectal y O₂ mediante mascarilla con reservorio, mientras se intentaban accesos venosos. La situación de colapso vascular venoso obligó a obtener un acceso intraóseo en la pierna derecha, y se perfundieron 500 cc de suero fisiológico. Se procedió a la monitorización cardíaca que no mostró ritmos patológicos. Se volvió a medir la glucemia, con un valor de 15 mg/dl, por lo que se administraron 30 cc de glucosa hipertónica al 50%. Como persistían las convulsiones, se decidió sedar al paciente con diazepam intravenoso y aislar la vía aérea mediante intubación orotraqueal con balón de resucitación autoinflable. A los dos minutos, la glucemia era de 10 mg/dl, disminuyeron las respiraciones a 4-5 rpm y la frecuencia cardíaca a 10 lpm con ritmo sinusal. Se realizó una nueva carga de 30 cc de glucosa hipertónica y se continuó con la reanima-

ción cardiopulmonar (RCP) avanzada con colocación de otra vía intraósea en la pierna izquierda y administración de suero glucosalino a gran velocidad, adrenalina y atropina por las vías intraóseas, se colocó una sonda nasogástrica por la que administraron otros 30 cc de glucosa hipertónica (glucemia capilar al minuto, 10 mg/dl). Después de mantener la RCP avanzada con ritmo de asistolia y sin respuesta durante aproximadamente 45 minutos, se declaró el fallecimiento del niño. En la autopsia destacaban como hallazgos relevantes una atrofia de las glándulas suprarrenales y un importante edema cerebral.

Los procesos endocrinológicos de urgencia vital constituyen entidades relativamente infrecuentes, si bien la hipoglucemia y crisis suprarrenal son de las más frecuentes⁴. La insuficiencia suprarrenal aguda puede manifestarse clínicamente como una emergencia grave con riesgo para la vida del paciente⁵. Puede acontecer de manera súbita en sujetos previamente sanos, sin que exista ninguna causa desencadenante. El paciente presentado no estaba diagnosticado de insuficiencia suprarrenal, no presentaba desmedro, astenia, náuseas, vómitos o dolor abdominal, no era asmático⁷ ni realizó tratamiento con corticoides y no hubo ninguna causa estresante como desencadenante^{5,6}. El estado convulsivo, la hipotensión, la hipoglucemia y la alteración del nivel de conciencia de instauración rápida constituyen una situación clara en la que debimos sospechar una crisis addisoniana. Sin embargo, el equipo sanitario se inclinó por dirigir su tratamiento considerando la hipoglucemia como la causante de la crisis convulsiva y se trató inicialmente de forma correcta con diazepam rectal⁸. La hipoglucemia fue tratada con glucagón intramuscular y posteriormente bolos sucesivos de glucosa hipertónica, pero no se pensó en administrar hidrocortisona u otro esteroide endovenoso⁹. El *gaspings* fue confundido con la respiración normal, y no se consideró inicialmente como un paciente en situación de PCR. Se comenzó con 5 ventilaciones de rescate con Ambú y compresiones torácicas sin esperar a llegar a la situación de asistolia. No se pudo dar respuesta a la hipotensión, la hipo-

glucemia y el *shock*. Está claro que abordar dicha situación tan grave y refractaria es complicado, por la relativa baja frecuencia de la crisis adrenal en la edad escolar.

Bibliografía

- 1 Shulman DI, Palmert MR, Kemp SF. Adrenal insufficiency: still a cause of morbidity and death in childhood. *Pediatrics*. 2007;119:e484-94.
- 2 Martín Carballo G, Díaz Lázaro J. Insuficiencia suprarrenal. Manual de Diagnóstico y Terapéutica en Pediatría Hospital Infantil La Paz. 3ª edición. Madrid: Publire. 1996; p. 639-41.
- 3 Hahner S, Loeffler M, Bleicken B, Drechsler C, Milovanovic D, Fassnacht M, et al. Epidemiology of adrenal crisis in chronic adrenal insufficiency: the need for new prevention strategies. *Eur J Endocrinol*. 2010;162:597-602.
- 4 Gracia Bouthelie R, Guerrero-Fernández J, Alcalde de Alvaré, A. Urgencias en endocrinología pediátrica. *An Pediatr*. 2004;60(Supl 2):76-8.
- 5 Martínez A, Pasqualini T, Stivel M, Heinrich JJ. Emergencia pediátrica: insuficiencia suprarrenal aguda. *Arch Argent Pediatr*. 2010;108:167-70.
- 6 Bornstein SR. Predisposing factors for adrenal insufficiency. *New Eng J Med*. 2009;360:2328-39.
- 7 Todd G, Acerini C L, Ross-Russell G, Zahra S, Warner J, McCance D. Survey of adrenal crisis associated with inhaled corticosteroids in the United Kingdom. *Arch Dis Child*. 2002;87:457-61.
- 8 García García S, Rubio Sánchez Tirado M, Ruza Tarrío F. Actuación en urgencias ante una crisis convulsiva en niños. *Emergencias*. 2005;17:S90-S97.
- 9 Del Arco Galán C. Manejo de esteroides en urgencias como tratamiento sustitutivo. *Emergencias*. 2001;13:S30-S34.

Rodrigo ORELLANA CARRASCO,
Remedios MARTÍN MARTÍN,
Gladys CÉSPEDES,
Antonia COBOS ORTEGA

Dispositivo de Cuidados Críticos y Urgencias,
Unidad de Gestión Clínica San Pedro de Alcántara,
Málaga, España.

Hipoglucemia tras una sobreingesta medicamentosa de venlafaxina y paroxetina

Sr. Editor:

La venlafaxina y la paroxetina son fármacos antidepresivos, cuya intoxicación puede producir un síndrome

serotoninérgico, alteraciones gastrointestinales, cardíacas, neurológicas y la muerte¹⁻⁵. Sin embargo, la hipoglucemia es una complicación excepcional⁶.

Mujer de 41 años con antecedente de malrotación congénita intestinal, episodios depresivos y una sobreingesta medicamentosa (lorazepam 40 mg y paroxetina 400 mg). No tenía hábitos tóxicos. Ingresó en urgencias 5 horas tras la sobreingesta durante el desayuno de: lorazepam 36 mg, paroxetina 400 mg y venlafaxina 4.500 mg. Ella y sus familiares negaban el consumo de otras sustancias psicoactivas, insulina y antidiabéticos orales. La etanolemia 0,04 g/L. Presentaba buen estado general, estaba afebril, estable hemodinámicamente y con una buena saturación. No presentaba edemas ni aumento de CK. La glucemia capilar fue de 52 mg/dl. Neurológicamente destaca somnolencia, una puntuación de Glasgow de 13, hipotonía muscular y pupilas midriáticas reactivas, sin otras alteraciones. Preciso aportes de glucosa hipertónica al 50%, KCl y suero glucosado durante 52 horas, con normalización progresiva de la glucemia (glucemias capilares de 70-80 y 90-100 mg/dl a las 20 y 30 horas respectivamente). Cincuenta y dos horas tras la sobreingesta se retiró la fluidoterapia, no presentó nuevas hipoglucemias.

Este cuadro de intoxicación medicamentosa cursó con midriasis, sintomatología confusional, hipotonía e hipoglucemia. La negación del consumo de otras sustancias, la ausencia de hipoglucemias previas y el hecho de que la paciente no trabajara en el ámbito sanitario con acceso a fármacos hipoglucemiantes ni tuviera familiares directos diabéticos, hacen probable que uno de los tres fármacos ingeridos sea el responsable de las hipoglucemias. En la literatura no encontramos ningún caso de hipoglucemia tras sobredosis de benzodiacepinas o paroxetina, aunque sí con otros inhibidores selectivos de la recaptación de serotonina (ISRS) (sertralina y fluoxetina)^{7,8}. También encontramos un caso de hipoglucemia tras la intoxicación por venlafaxina y oxazepam⁶. No es posible descartar que las benzodiacepinas jueguen un papel en la hipoglucemia tras la sobredosis con venlafaxina, ya que en los dos casos se había consumido ambas sustancias. Además, dado que otros ISRS han producido cuadros de hipoglucemia, no podemos descartar que la paroxetina tenga un papel coadyuvante, aunque la paciente no tuvo hipoglucemia en intoxicación previa con una dosis si-

milar de paroxetina y lorazepam. La duración del episodio de hipoglucemia es consistente con la vida media de la venlafaxina⁹. Por tanto, aunque este efecto hipoglucemiante es poco conocido, consideramos recomendable tenerlo en cuenta en los casos de intoxicación tanto por ISRS de como por venlafaxina.

Bibliografía

- 1 Boyer EW, Shannon M. The serotonin syndrome. *N Engl J Med.* 2005;352:1112-20.
- 2 Gorman SE, Rice T, Simmons HF. Paroxetine overdose. *Am J Emerg Med.* 1993;11:682.
- 3 Canan F, Korkmaz U, Kocer E, Onder E, Yildirim S, Ataoglu A. Serotonin syndrome with paroxetine overdose: a case report. *Prim Care Companion J Clin Psychiatry.* 2008;10:165-7.
- 4 Hanekamp BB, Zijlstra JG, Tulleken JE, Ligtenberg JJ, van der Werf TS, Hofstra LS. Serotonin syndrome and rhabdomyolysis in venlafaxine poisoning: a case report. *Neth J Med.* 2005;63:316-8.
- 5 Blythe D, Hackett LP. Cardiovascular and neurological toxicity of venlafaxine. *Hum Exp Toxicol.* 1999;18:309-13.
- 6 Meertens JH, Monteban-Kooistra WE, Ligtenberg JJ, Tulleken JE, Zijlstra JG. Severe hypoglycemia following venlafaxine intoxication: a case report. *J Clin Psychopharmacol.* 2007;27:414-5.
- 7 Deeg MA, Lipkin EW. Hypoglycemia associated with the use of fluoxetine. *West J Med.* 1996;164:262-3.
- 8 Pollak PT, Mukherjee SD, Fraser AD. Sertraline-induced hypoglycemia. *Ann Pharmacother.* 2001;35:1371-4.
- 9 Schatzberg AF, Nemeroff CB. *The American Psychiatric Publishing Textbook of Psychopharmacology.* 4th ed. Washington: American Psychiatric Press; 2009.

Virginia BASTERRA GORTARI¹,
Ángel HERNÁNDEZ GALÁN²,
Francisco Javier BASTERRA-GORTARI³,
Gonzalo LÓPEZ VAQUERA²

¹Servicio de Psiquiatría, Hospital Virgen del Camino, Pamplona, España.

²Servicio de Urgencias, ³Servicio de Endocrinología, Hospital de Navarra, Pamplona, España.

Aneurisma micótico abdominal complicado con sepsis grave y rotura de una fístula aorto-cava

Sr. Editor:

Se conoce como aneurisma micótico (AM) un aneurisma infectado. Entre ellos, el aneurisma micótico de la aorta abdominal (AMAA) es una entidad rara.

Varón de 68 años con antecedentes de sondaje vesical permanente por vejiga neurógena, litiasis renal múltiple, infección urinaria y úlceras sacras. Presentaba

un deterioro de 15 días de evolución, con malestar, hiporexia y oliguria. El paciente estaba hipotenso, taquicárdico, afebril, taquipneico, hipoperfundido, obnubilado, deshidratado, pálido con lividesces, abdomen globuloso con resistencia voluntaria y úlceras sacras purulentas. En la anélica destacaba hemoglobina 8,5 g/dL, hematocrito (Hto) 26,5% (anemia presente), leucocitos 32,1 x 10³/μL con 82,5% neutrófilos, plaquetas 503 x 10³/μL, tiempo de protrombina 18 s, INR 1,54, tiempo de cefalina-kaolin 28,4 s, lactato 10,4 mmol y pH 6,89. En la orina había más de 100 leucocitos/c y presencia de bacterias. Con la sospecha de sepsis grave, se estabilizó al paciente con la terapia precoz guiada por objetivos¹. Poco después presentó un agravamiento clínico y hemodinámico, con Hto de 13,6%. En la tomografía computarizada (TC) se apreció un aneurisma sacular de aorta infrarenal con relleno de la vena cava inferior, compatible con una fístula aorto-cava y extravasación de contraste compatible con sangrado activo a fosa renal y al vacío derecho; había abundante sangre en el flanco, pared abdominal derecha, perihéptica, periesplénica y en el fondo del saco de Douglas. Se realizó una aneurismorráfia, donde se visualizó un material purulento en su interior, y una sutura de la fístula. El paciente falleció 10 horas después por fracaso multiorgánico.

La incidencia de aneurismas infecciosos secundarios a una bacteriemia es de 0,06-0,65%². Desde Baker³, su patogénesis se relaciona con una enfermedad de la íntima secundaria a embolismo séptico, defecto congénito, aterosclerosis, oclusión de los *vasa vasorum* o traumatismo. Los microorganismos implicados frecuentemente son gramnegativos⁴ (*Salmonella* sp. y *Escherichia coli*) y *Staphylococcus* sp. El cuadro clínico es inespecífico: un estado séptico de difícil control o manifestaciones relacionadas con la rotura precoz del aneurisma y su característica de rápida expansión, que actúa como una masa local que comprime estructuras adyacentes⁵. La evolución hacia la rotura o la sepsis determina su alta mortalidad, incluso con un tratamiento quirúrgico precoz y antibioterapia permanente. El diagnóstico de AM requiere una alta sospecha clínica. En este caso, el contexto de infección polifocal, la evolución del cuadro en varias semanas, los datos clínicos en urgencias y la respuesta a la fluidoterapia apoyaban el diagnóstico sindrómico de cuadro séptico grave. La evolución posterior sugería una complicación hemorrágica, confirmada con pruebas complementarias. Se dio la rara circunstancia de la presentación sucesiva en el mismo paciente de las tres posibles compli-

caciones del AMAA: sepsis grave, fistulización a cava y su rotura.

Bibliografía

- 1 León Gil C, García-Castrillo Riesgo L, Moya Mir MS, Artigas Raventós A, Borges Sa M, Candel González FJ y Grupo de Trabajo de Sepsis. Documento de consenso (SEMES-SEMICYUC). Recomendaciones de manejo diagnóstico-terapéutico inicial y multidisciplinario de la sepsis grave en los Servicios de Urgencias Hospitalarios. *Emergencias*. 2007;19:260-72.
- 2 Reddy DJ, Shepard AD, Evans JR, Wright DJ, Smith RF, Ernst CB. Management of infected aortoiliac aneurysms. *Arch Surg*. 1991;126:873-8.
- 3 Barker WF. Mycotic aneurysm. *Ann Surg*. 1954;139:84-9.
- 4 Lopes RJ, Almeida J, Dias PJ, Pinho P, Maciel MJ. Infectious thoracic aortitis: a literature review. *Clin Cardiol*. 2009;32:488-90.
- 5 Kan CD, Lee HL, Yang YJ. Outcome after endovascular stent graft treatment for mycotic aortic aneurysm: a systematic review. *J Vasc Surg*. 2007;46:906-12.

Marino RODRIGO BAÑUELOS¹,
Berta ELORZ DOMEZÁIN¹,
Carmen SÁNCHEZ RODRÍGUEZ²,
Carmen MERINO RUBIO¹

¹Servicio de Urgencias. ²Servicio de Radiodiagnóstico. Complejo Hospitalario de Navarra. Pamplona, España.

Signo de Chilaiditi bilateral

Sr. Editor:

Como se publicaba en EMERGENCIAS¹, el signo de Chilaiditi es un hallazgo infrecuente que consiste en la interposición de colon o intestino delgado entre el hígado y el diafragma, con una incidencia de 0,02-0,28%², aunque de forma excepcional puede ser bilateral. Cuando se asocia a sintomatología abdominal (dolor, náuseas, estreñimiento) se denomina síndrome de Chilaiditi, y en ocasiones se complica con volvulación colónica y perforación/obstrucción intestinal³⁻⁵. El diagnóstico diferencial se debe realizar con el neumoperitoneo y el absceso subfrénico³. En los servicios de urgencias, conocer esta entidad puede evitar exploraciones complementarias innecesarias.

Varón de 80 años de edad con antecedentes patológicos de isquemia arterial crónica de miembros inferiores e hipertensión arterial, que ingresó en urgencias por molestias abdominales difusas y estreñimiento de larga evolución. En la exploración física el abdomen se encontraba distendido, timpánico y con ausencia de matidez hepática (signo de Joberg). Se realizó una radiografía de tórax posteroanterior que reveló la inter-

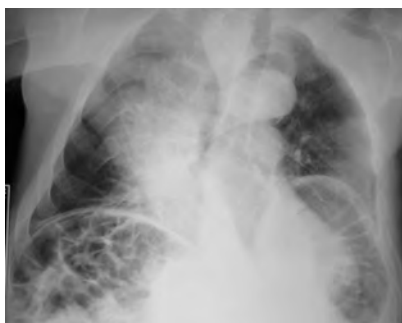

Figura 1. Radiografía de tórax en la que se observa la interposición de colon y de intestino delgado en ambos espacios subfrénicos. Escoliosis severa de la columna dorsal.

posición del colon entre ambos hemidiafragmas y las vísceras abdominales (signo de Chilaiditi bilateral). El paciente evolucionó favorablemente con tratamiento conservador.

El signo de Chilaiditi es un hallazgo radiológico que consiste en la interposición intermitente o crónica de una parte del colon, generalmente el derecho, y eventualmente de intestino delgado, entre el hígado y el diafragma, muy raramente en el lado izquierdo⁶ y excepcional de forma bilateral^{7,8}. La etiología es multifactorial y se han identificado los siguientes factores predisponentes: estreñimiento crónico, elongación colónica, posición anómala congénita, parálisis del nervio frénico, ausencia del lóbulo derecho hepático, eventración diafragmática, enfermedad pulmonar obstructiva crónica, adherencias, cirugía abdominal previa, cirrosis y escoliosis, aunque está claramente relacionado con la edad y es más frecuente en los varones mayores de 65 años con una relación hombre-mujer de 4:1. Generalmente es un hallazgo casual en pacientes asintomáticos, pero en un pequeño porcentaje de casos se encuentra asociado a molestias gastrointestinales (náusea, vómito, anorexia, flatulencia, estreñimiento) y entonces se denomina síndrome de Chilaiditi. Descrito por primera vez en 1865 por Cantini², fue el radiólogo vienés Demetrius Chilaiditi quien dio nombre a este signo radiológico tras su hallazgo en tres pacientes asintomáticos. Este hallazgo también se ha relacionado con la aparición de dolor torácico, disnea, tos, vólvulo y obstrucción intestinal^{2,9,10}. El diagnóstico de este síndrome es siempre radiológico y el tratamiento es conservador en la mayor parte de los casos, salvo que se produzca un cuadro de abdomen agudo que requiera una intervención quirúrgica urgente.

Bibliografía

- 1 Melé Olivé J, Herrerías González F, Gas Ruíz C, Sierra Grañón E. Signo de Chilaiditi. *Emergencias*. 2010;2:159-60.
- 2 Somolinos Pérez M, Díaz Segué R, Arruga Mombiola C. Varón de 91 años con tos persistente y síndrome de Chilaiditi. *FMC. Form Med Contin Aten Prim*. 2005;12:275.
- 3 Guillem P. Radiologic pneumoperitoneum without perforation of a hollow viscus. *J Chir (Paris)*. 2002;139:5-15.
- 4 Matthews J, Beck GW, Bowley DM, Kingsnorth AN. Chilaiditi syndrome and recurrent colonic volvulus: a case report. *J R Nav Med Serv*. 2001;87:111-2.
- 5 Aldoss IT, Abuzetun JY, Nusair M, Suker M, Porter J. Chilaiditi syndrome complicated by cecal perforation. *South Med J*. 2009;102:841-3.
- 6 Kamiyoshihara M, Ibe T, Takeyoshi I. Chilaiditi's Sign mimicking a traumatic diaphragmatic hernia. *Ann Thorac Surg*. 2009;87:959-61.
- 7 Locher C, Duclos-Vallée JC, Rocher L, Btery M, Buffet C. Bilateral Chilaiditi's syndrome. *Presse Med*. 2000;29:1738.
- 8 Hirayama T, Kobayashi T, Fujita T, Fujino O. A case of severe mental retardation with blepharophimosis, ptosis, microphthalmia, microcephalus, hypogonadism and short stature-the difference from Ohdo Blepharophimosis Syndrome. *No To Hattatsu*. 2004;36:253-7.
- 9 Fisher AA, Davis MW. An elderly man with chest pain, shortness of breath, and constipation. *Postgrad Med*. 2003;79:180.
- 10 Messina M, Paolucci E, Casani G. A case of severe dyspnea and an unusual bronchoscopy: the Chilaiditi syndrome. *Respiration*. 2008;76:216-7.

Montserrat ZARAGOZA FERNÁNDEZ,
Santiago SAN JOSÉ PIZARRO,
Javier MORÁN PORTERO

Servicio de Urgencias. Hospital Virgen del Puerto. Cáceres, España.

Utilidad de los parámetros analíticos en el diagnóstico precoz de las infecciones necrotizantes de tejidos blandos

Sr. Editor:

Hemos leído con atención el artículo de Guerra E *et al*¹ en el que explican la importancia de un diagnóstico temprano en las infecciones necrotizantes de tejidos blandos, dado que el tratamiento precoz es clave para disminuir su altísima morbimortalidad.

Efectivamente disponemos de pocas herramientas fiables para el diagnóstico de esta patología en sus fases iniciales donde los hallazgos clínicos son a menudo escasos y estamos de acuerdo en que éste debe basarse en la historia clínica (signos y síntomas compatibles en un paciente con comorbilidad que lo predisponga a este tipo de infecciones) y en el apoyo de las exploraciones radiológicas como muy bien exponen en su trabajo. No

obstante, consideramos de gran utilidad diagnóstica los parámetros analíticos². Los incluidos en la escala LRINEC (*Laboratory Risk Indicator for Necrotizing Fasciitis*), aunque inespecíficos, se obtienen de manera rutinaria y en conjunto aportan información muy útil sobre la probabilidad de que el cuadro se trate de una fasciitis necrotizante. De este modo, una puntuación mayor de 6 en la escala puede alcanzar un valor predictivo positivo (VPP) del 92% y un valor predictivo negativo (VPN) del 96%². Coincidimos por tanto con otros autores que recientemente han apoyado el uso de esta escala como herramienta útil para el clínico a la hora de tomar decisiones terapéuticas en el menor período de tiempo posible^{3,4}.

Bibliografía

- Guerra E, González I, García JA, Pastor L. A propósito de un caso de fasciitis necrotizante. *Emergencias*. 2012;24:74-80.
- Wong CH, Khin LW, Heng KS. The LRINEC (*Laboratory Risk Indicator for Necrotizing Fasciitis*) score: A tool distinguishing necrotizing fasciitis from other soft tissue infections. *Crit Care Med*. 2004;32:1535-41.
- Su YC, Chen HW, Hong YC, Chen CT, Hsiao CT, Chen IC. Laboratory risk indicator for necrotizing fasciitis score and the outcomes. *ANZ J Surg*. 2008;78:968-72.
- Schuster L, Nuñez DE. Using Clinical Pathways to Aid in the Diagnosis of Necrotizing Soft Tissue Infections Synthesis of Evidence. *Worldviews Evid Based Nurs*. 2012. doi: 10.1111/j.1741-6787.2011.00235.x.

Daniel SÁENZ ABAD,
Susana MONZÓN BALLARÍN,
Inés MURILLO DÍAZ DE CERIO,
Miguel RIVAS JIMÉNEZ

Servicio de Urgencias, Hospital Clínico Universitario "Lozano Blesa", Zaragoza, España.

La tomografía computarizada corporal total (*whole body-CT*) en la atención inicial del traumatismo grave

Sr. Editor:

La atención al paciente traumatizado grave o politraumatizado tiene aún en la actualidad una no desdeñable mortalidad evitable, que se cifra en torno al 21-33% en hospitales generales y al 6% en centros traumatológicos especializados¹. La tomografía computarizada (TC) corporal total, o *whole-body CT* (WBCT), es un procedimiento diagnóstico relativamente reciente que aún no ha sido introducido como técnica habitual en la atención al traumatizado grave, ni se

menciona en los tratados al uso^{2,3}. No obstante, los estudios realizados sobre su seguridad diagnóstica, efectividad y eficiencia muestran que es una técnica que se abre paso como patrón oro diagnóstico en la atención al paciente con traumatismo grave.

Mujer de 46 años que es trasladada al servicio de urgencias por politraumatismo tras caer de un árbol. Sufría traumatismo craneoencefálico con pérdida transitoria de conciencia, así como traumatismo cervical, torácico y abdominal. Había sido derivada por un equipo de emergencias sanitarias (061) tras iniciar la evaluación primaria del protocolo estandarizado *Advanced Trauma Life Support* del Colegio Americano de Cirujanos², y se había aplicado a la paciente un collarín cervical, administración de oxigenoterapia a alto flujo y perfusión de suero-terapia, sedoanalgesia con fentanilo y midazolam. A la reevaluación primaria en urgencias, siguiendo el mismo protocolo asistencial, mostraba: A) vía aérea expedita; B) taquipnea de reposo (18-25 r.p.m.) con oxigenoterapia a alto flujo; C) no evidencia de hemorragia externa, normocoloreada, bien perfundida, presión arterial de 100/60 mmHg, pulso de 105 ppm, saturación de oxígeno de 93%; D) Glasgow 15/15, pupilas isocóricas normorreactivas. La evaluación secundaria mostró, en una exploración física sistemática craneocaudal, los siguientes hallazgos: cabeza y cuello con herida en *scalp* en la zona parietal izquierda, en sentido sagital, que llegaba hasta la zona de la ceja izquierda, de unos 12 centímetros de longitud, un hematoma en partes blandas de zona laterocervical izquierda; tórax con una erosión difusa y superficial en la cara anterior de la parte superior de hemitórax izquierdo. Presenta disminución del murmullo vesicular en el vértice superior izquierdo y roncus a ese nivel; abdomen blando, depresible, sin defensa, sin signos de irritación peritoneal y doloroso a palpación en hipocondrio derecho. Se administró oxigenoterapia a alto flujo al 50%. Se procedió a la canalización de una vía central femoral izquierda, con infusión de suero-terapia, administración de analgesia con metamizol, diclofenaco y fentanilo. En la analítica destacaba: leucocitos 17.800/ μ l; Hematocrito 31,5%; urea 48 mg/dl; AST 797 UI/l; ALT 880 UI/l; GGT 41 UI/l; CK 1.259 UI/l; y una gasometría arterial con pH 7,31, pCO₂ 32 mmHg, pO₂ 61 mmHg y HCO₃ 19 mmol/L. Ante los hallazgos clínicoanalíticos, se decidió la realización de un WBCT con los resultados descritos en las Figuras 1 a 5. Durante la realización de la WBCT, la paciente presentó un cuadro de empeoramiento de su agitación psicomotriz, motivado por hipotensión arterial (70/30 mmHg), que se resolvió tras la administración de 10 ml/Kg de suero salino fisiológico, que se repitió en 2 ocasiones más. Posteriormente la paciente ingresó en la unidad de cuidados intensivos donde se procedió al seguimiento y tratamiento definitivo de las lesiones, todas ellas de tipo conservador.

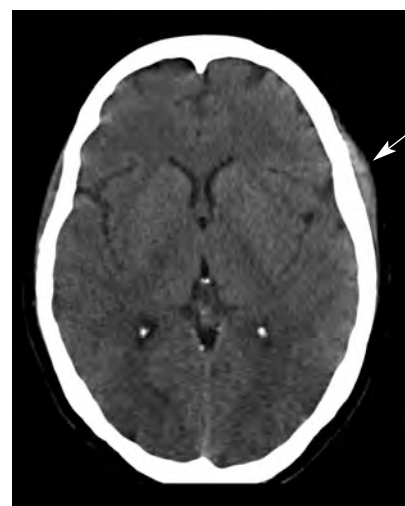

Figura 1. TC de cráneo, corte axial. Cefalohematoma izquierdo (flecha).

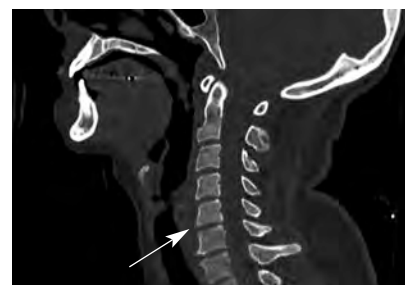

Figura 2. TC de columna cervical, corte medial. Se aprecia fractura vertebral con fragmento óseo anterior a la vértebra C5 (flecha). Canal medular íntegro.

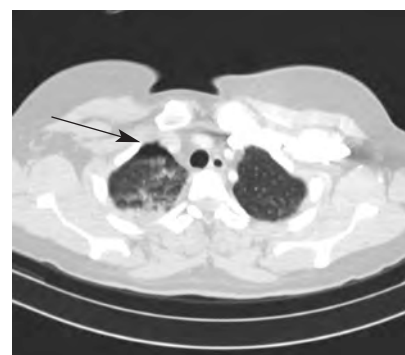


Figura 3. TC con contraste de tórax, corte axial. Contusión pulmonar con hidroneumotórax derecho (flecha).

La introducción de la TC helicoidal en la práctica clínica, en los comienzos de los años 90, revolucionó el diagnóstico radiológico⁴. La utilización de ésta en la atención inicial al traumatismo grave fue descrita por vez primera por Löw *et al.*⁴ en 1997. Posteriormente, otros estudios han demostrado la seguridad de la WBCT en un único barrido en este tipo de pa-

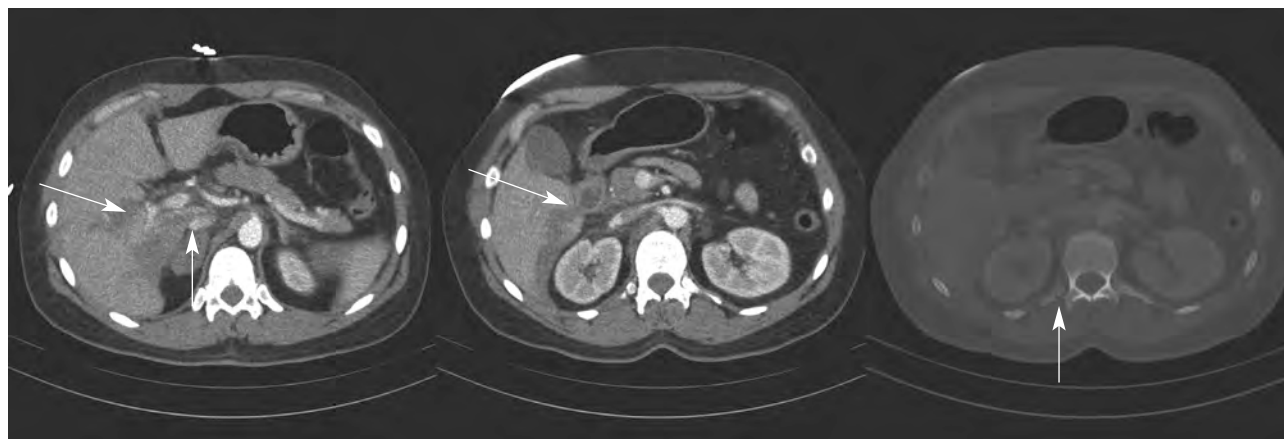

Figura 4. TC abdominal con contraste, cortes axiales. Izquierda: laceración hepática con pequeña cantidad de líquido libre hiliar (flecha). Centro: hematoma de glándula suprarrenal derecha (flecha). Derecha: Fractura de apófisis transversa de vértebra lumbar (flecha).

cientes⁵. La WBCT multicorte ahorra tiempo si se la compara con las técnicas diagnósticas radiológicas como la radiología simple, la ecografía o la TC no multicorte⁶. No obstante, hasta recientemente no se había demostrado el beneficio de esta técnica sobre la mortalidad⁷. Estos autores concluyeron que la realización de la WBCT se asocia a una estadística y clínicamente significativa reducción del 30% de la mortalidad⁷⁻⁹, respecto a aquellos pacientes en los que no se realizó una TC o sólo de determinadas regiones. Y la recomiendan como un método diagnóstico estándar durante la atención inicial al paciente con traumatismo grave. A este estudio, el primero que demuestra una mayor supervivencia de los pacientes sometidos a WBCT, se le ha criticado una innecesaria exposición radiológica del paciente y al contraste yodado¹⁰ para el paciente, y que debido a que la dosis efectiva para determinados órganos puede acumularse, ello incrementaría potencialmente el riesgo individual de cáncer¹¹. La WBCT de un solo barrido presenta una menor exposición radio-

lógica que cuando la TC se hace de forma segmentaria¹².

Salim *et al.*¹³, en un estudio prospectivo sobre 592 pacientes traumáticos sin signos evidentes de lesión, encontraron hallazgos clínicamente relevantes en hasta el 20% de pacientes sometidos a una WBCT y estos resultados cambiaron el manejo del paciente en el 19% de casos, por lo que concluyen que debe hacerse un uso más liberal de esta exploración, como también defienden otros autores. Por otra parte, hay autores que estiman que en pacientes hemodinámicamente inestables por *shock* hipovolémico está contraindicada o puede ser peligrosa¹⁴. Sin embargo, aunque es cierto que en pacientes con *shock* hemorrágico la probabilidad de supervivencia disminuye un 1% cada 3 minutos¹⁵, la WBCT puede ser realizada en 3-6 minutos⁵. A la vista de esta controversia, es necesario un estudio prospectivo con asignación aleatoria que ponga de manifiesto la mejor evidencia. Para aquellos pacientes con inestabilidad hemodinámica, es imprescindible que el dispositivo de TC esté adyacente o en la misma área de reanimación, y que el tiempo de exploración sea mínimo.

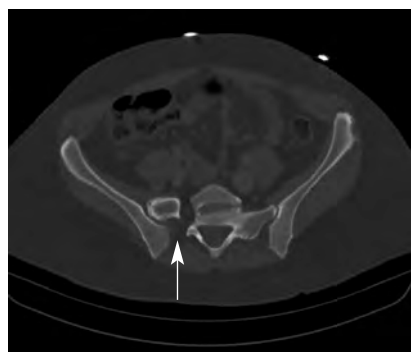


Figura 5. TC pélvico con contraste, corte axial: diástasis de articulación sacro-ílica derecha.

J, Thelen M. Whole body spiral CT in primary diagnosis of patients with multiple trauma in emergency situations. *Rofo* 1997;166:382-8.

5 Ptak T, Rhea JT, Novelline RA. Experience with a continuous single-pass whole-body multidetector CT protocol for trauma: the three-minute multiple trauma CT scan. *Emerg Radiol.* 2001;8:250-6.

6 Rieger M, Czermak B, El Attal R, Sumann G, Jaschke W, Freund M. Initial clinical experience with a 64-MDCT whole-body scanner in an emergency department: better time management and diagnostic quality? *J Trauma.* 2009;66:648-57.

7 Huber-Wagner S, Lefering R, Qvick L-M, Körner M, Kay MV, Pfeifer KJ, et al. Effect of whole-body CT during trauma resuscitation on survival: a retrospective, multicentre study. *Lancet.* 2009;373:1455-61.

8 Fabian TC. Whole-body CT in multiple trauma. *Lancet.* 2009;373:1408-9.

9 Snyder GE. Whole-body imaging in blunt multisystem trauma patients who were never examined. *Ann Emerg Med.* 2008;52:101-3.

10 Tien HC, Tremblay LN, Rizoli SB, Rizoli SB, Gelberg J, Spencer F, et al. Radiation exposure from diagnostic imaging in severely injured trauma patients. *J Trauma.* 2007;62:151-6.

11 Brenner DJ, Elliston CD. Estimated radiation risks potentially associated with full-body CT screening. *Radiology.* 2004;232:735-8.

12 Ptak T, Rhea JT, Novelline RA. Radiation Dose is Reduced with a Single-Pass Whole-Body Multi-Detector Row CT Trauma Protocol Compared with a Conventional Segmented Method: Initial Experience. *Radiology.* 2003;229:902-5.

13 Salim A, Burapat S, Martin M, Brown C. Whole body imaging in blunt multisystem trauma patients without obvious signs of injury. *Arch Surg.* 2006;141:468-75.

14 Stroh PC, Hauschild O, Südkamp NP. Effect on survival of whole-body CT during trauma resuscitation. *Lancet.* 2009;374:197-8.

15 Clarke JR, Trooskin SZ, Doshi PJ, Greenwald L, Mode CJ. Time to laparotomy for intra-abdominal bleeding from trauma does affect survival for delays up to 90 minutes. *J Trauma.* 2002;52:420-5.

Bibliografía

- 1 Teixeira PGR, Inaba K, Hadjizacharia P, Brown C, Salim A, Rhee P. Preventable or Potentially Preventable Mortality at a Mature Trauma Center. *J Trauma.* 2007;63:1338-47.
- 2 Colegio Americano de Cirujanos. Comité de Trauma. Soporte vital avanzado en trauma para médicos ATLS. Manual del curso para estudiantes, 8 ed (esp.). Chicago: American College of Surgeons, 2008.
- 3 Quesada Suescum A, Rabanal Llevot JM. Actualización en el manejo del trauma grave. Majadahonda Madrid: Ergon; 2006.
- 4 Löw R, Düber C, Schweden F, Lehmann L, Blum

Francisco de Borja QUERO ESPINOSA,
Francisco Javier MONTERO-PÉREZ,
Águeda JIMÉNEZ AGUILAR
Máster en Medicina de Urgencias y Emergencias,
Universidad de Córdoba, España.