

Donación en asistolia no controlada: salvamos vidas y donamos vida

Sr. Editor:

Recientemente se ha publicado en EMERGENCIAS un artículo de opinión que cuestiona la calidad de la resucitación cardiopulmonar (RCP) efectuada en España en la parada cardiorrespiratoria no esperada, por no incorporar la denominada RCP no convencional (RCPNC)¹. La RCP en España se guía por un Plan Nacional², basado en los estándares profesionales internacionales vigentes en la materia^{3,4}.

Es destacable que no todos los procedimientos mencionados por los autores son considerados RCPNC: algunos constituyen medidas convencionales de RCP y otros son aplicables en situaciones especiales o en pacientes con recuperación espontánea de la circulación. Además, la RCPNC no se reconoce en los estándares internacionales vigentes para la RCP antes mencionados, pues ni se ha demostrado su efectividad, ni evaluado su proporcionalidad. Más aún, lejos de ser efectivas, algunas de las medidas propuestas se han relacionado con problemas de seguridad en ensayos clínicos multicéntricos⁵. Pese a estos errores de concepto y a la escasa y contradictoria evidencia disponible, nos parece aceptable que los autores planteen la introducción de la RCPNC en foros científicos y profesionales, como procedimiento de carácter experimental.

Sin embargo, no entendemos que los autores limiten la consideración de dichos procedimientos a los servicios que se han embarcado en programas de donación en asistolia no controlada (DANC) y no a todos. Tal y como se especifica en nuestra legislación, la DANC sólo se plantea cuando las maniobras de RCP se han considerado infructuosas una vez aplicadas de acuerdo a los correspondientes protocolos y estándares profesionales⁶. Estos documentos siempre están sometidos a evaluación continuada e independiente de

la existencia o no de programas de DANC.

La serie de artículos publicada recientemente por estos autores, con información redundante (en contra de las normas internacionales de publicación científica) y a través de la cual atacan sistemáticamente los programas de DANC con una orientación idéntica a la su artículo de EMERGENCIAS, nos hace dudar de que el interés subyacente sea la mejora continuada desde el debate tranquilo y el análisis objetivo de los hechos, bases fundamentales de la deliberación bioética^{1,7,8}. Los programas de DANC son fruto del esfuerzo extraordinario y coordinado de un gran número de profesionales que diariamente salvan vidas y además emplazan la donación como parte del final de la vida en circunstancias muy adversas y complejas. La difamación y el ataque a estos esfuerzos es precisamente lo que puede crear sospecha y desconfianza social en la asistencia sanitaria y en el sistema de donación y trasplante, y puede dificultar extraordinariamente el progreso hacia el logro de la autosuficiencia en este ámbito.

Bibliografía

- 1 Ortega Deballon I, Rodríguez-Arias Vailhen D, De la Plaza Horche E. Donación en asistolia en emergencias versus reanimación cardiopulmonar no convencional: ¿obtenemos órganos o intentamos salvar vidas? *Emergencias*. 2012;24:488-90.
- 2 Plan Nacional de RCP. (Consultado 1 Diciembre 2012). Disponible en: http://www.semicyuc.org/sites/default/files/normativa_de_funcionamiento_del20plan_nacional_de_rcp-1.pdf.
- 3 Nolan JP, Soar J, Zideman DA, Biarent D, Bossaert LL, Deakin C, Koster RW, Wyllie J, Böttiger B, on behalf of the ERC Guidelines Writing Group. European Resuscitation Council Guidelines for Resuscitation 2010. Section 1. Executive summary. *Resuscitation*. 2010;81:1219-76.
- 4 Field J, Hazinski MF, Sayre M, Chameides L, Stephen M. American Heart Association Guidelines for Cardiopulmonary Resuscitation and Emergency Cardiovascular Care. *Circulation*. 2010;122:S640-S656.
- 5 Böttiger BW, Arntz HR, Chamberlain DA, Bluhmki E, Belmans A, Danays T, Carli PA, Adgey JA, Bode C, Wenzel V, et al. TROICA Trial Investigators; European Resuscitation Council Study Group. Thrombolysis during resuscitation for out-of-hospital cardiac arrest. *N Engl J Med*. 2008;359:2651-62.

6 Real Decreto 2070/1999, de 30 de diciembre, por el que se regulan las actividades de obtención y utilización clínica de órganos humanos y la coordinación territorial en materia de donación y trasplante de órganos y tejidos. Página web de la Organización Nacional de Trasplantes. (Consultado 1 Diciembre 2012). Disponible en: http://www.ont.es/in-fesp/Legislacin/REAL_DECRETO_DONACION_Y_TRASPLANTE.pdf.

7 Rodríguez-Arias D, Ortega I. Protocols for uncontrolled donation after circulatory death. *Lancet*. 2012;379:1275-6.

8 Deballon IO, Vailhen DR, de la Plaza Horche E. When health care priorities are unclear: do we obtain organs or try to save lives? *Am J Emerg Med*. 2012;30:1001-3.

Rafael MATESANZ¹,
Tomás TORANZO²,
José CUÑAT³

¹Director Organización Nacional de Trasplantes, España. ²Presidente Sociedad Española de Medicina de Urgencias y Emergencias (SEMES), España. ³Presidente Sociedad Española de Medicina Intensiva y Unidades Coronarias (SEMICIUC), España.

Salvar vidas y obtener órganos

Sr. Director:

He leído con interés el punto de vista de Ortega *et al.*¹ donde ya el título del artículo parece invitar a la decisión entre dos disyuntivas: salvar vidas o conseguir órganos. Nada más lejos de la realidad. El objetivo de todo médico que atiende una parada cardiorrespiratoria (PCR) es y deber ser la recuperación del pulso espontáneo y todas las maniobras se encaminan a ese fin. Una vez que se agotan las posibilidades terapéuticas, podemos valorar incluir al paciente en un programa de donación de órganos al que no siempre se puede acceder, por lo que plantear esta cuestión como un problema es algo aventurado.

Estos autores proponen el uso de terapias no convencionales en la reanimación cardiopulmonar. No estamos en desacuerdo con tales terapias, pero no hay estudios que demuestren claros beneficios. La literatura moderna no encuentra beneficio en la realización de una angioplastia coronaria transluminal percutánea (ACTP) primaria en el se-

no de la PCR, conocido como código puente, ni siquiera en los casos de PCR intrahospitalarias². Además, el acceso a unidades de hemodinámica, aunque ha mejorado, está aún lejos de ser todo lo correcto que nos gustaría. El ECMO es la terapia no convencional que está más en estudio y, al igual que la anterior, con muy diversas controversias, y demuestra mejores resultados en la PCR intrahospitalaria que en la extrahospitalaria³, incluso algún artículo, ha llegado a desaconsejarse su uso en este ámbito⁴. En cuanto a la trombolisis, el estudio TROICA hubo de ser detenido por razones éticas al detectarse mayor tasa de mortalidad en el grupo de fibrinólisis que en el de placebo, hecho refrendado por otros estudios más modernos⁵. Por último, la hipotermia inducida en la PCR es un campo de investigación interesantísimo, pero son necesarios más estudios para recomendar esta terapia⁶.

Con lo anterior queremos manifestar que estas terapias están aún en estudio y experimentación. Si alguna de ellas demuestra suficiente apoyo para ser admitida por las sociedades científicas, los programas de donación tendrán que acoplarse a ella. Por otro lado, los profesionales de la emergencia ya están investigando este y cualquier otro tema que mejore la supervivencia en la PCR.

En la Figura 1, los autores distinguen dos opciones en el manejo de la PCR, cuando en la realidad el manejo inicial es el mismo, y sólo cuando se han agotado las posibilidades terapéuticas en el lugar, se traslada con masaje y respiración artificial, tanto si se traslada para continuar con otras medidas intrahospitalarias como si se traslada para donación.

También afirman los autores que la sociedad puede tener ciertas reservas hacia el proceso de donación por el hecho de no potenciar los programas de reanimación no convencionales. En diferentes encuestas, se ha objetivado el apoyo unánime de la sociedad hacia la consecución de órganos⁷⁻⁹ y hay que recordar que la Organización Nacional de Trasplantes es el modelo donde se miran muchas organizaciones internacionales.

Por tanto, estamos de acuerdo con los autores en investigar esos posibles nuevos caminos para mejorar la RCP, pero que estos nuevos caminos no son para nada obstáculo para el desarrollo de la donación en asistolia.

Bibliografía

- 1 Ortega Deballón I, Rodríguez Arias D, de la Plaza Horche E. Donación en asistolia en emergencias versus reanimación cardiopulmonar no convencional: ¿obtenemos organismos o intentamos salvar vidas? *Emergencias*. 2012;24:488-90.
- 2 Helton TJ, Nadig V, Subramanya SD, Menon V, Ellis SG, Shishembor MH. Outcomes of cardiac catheterization and percutaneous coronary intervention for in hospital ventricular tachycardia or fibrillation cardiac arrest. *Cather Cardiovasc Interv*. 2012;80:E 9-14.
- 3 Kagawa E, Inoue I, Kawagoe T, Ichihara M, Kurisu S, Nakam Y, Dai K, Takayuki O, Ikenaga H, Morimoto Y, Ejiri K, Oda N. Assessment of outcomes and differences between in and out hospital cardiac arrest patients treated with cardiopulmonary resuscitation using extracorporeal life support. *Resuscitation*. 2012;81:968-73.
- 4 Haneya A, Phillip A, Diez C, Schopka S, bein T, Zimmermann M, Lubnow M, Luchner A, Agha A, Hilker M, Hirt S, Schmid C, Müller T. A 5 year experience with cardiopulmonary resuscitation using extracorporeal life support in non-postcardiotomy patients with cardiac arrest. *Resuscitation*. 2012;83:1331-7.
- 5 Pistolato E, Zorzi A, El Maghawry M, Gasparotto N, Cacciavillani L, Bortolozzi A. Thrombolysis during resuscitation; Should we focus on sudden cardiac arrest after myocardial infarction? *Resuscitation*. 2012;9:189-90.
- 6 Garret JS, Studnek JR, Balckwell T, Vandevanter S, Pearson DA, Heffner AC, Reades R. The association between intra arrest therapeutic hypothermia and return of spontaneous circulation among individuals experiencing out of hospital cardiac arrest. *Resuscitation*. 2011;82:21-5.
- 7 Deulofeu R, et al. Actitud y conocimiento sobre la donación y el trasplante de órganos y tejidos de médicos de atención primaria, emergencias y urgencias en España. *Med Clin (Barc)*. 2009.
- 8 Martínez JM, López JS, Martín A. Percepción social de la donación en España tras la década de los trasplantes. *Nefrología*. 2001;21(Supl. 1).
- 9 Mateos Rodríguez AA, Sánchez BrunetEngelmo V, Navalpotro Pascual JM, Barba Alonso C, Martín Maldonado ME. Actitud de los profesionales de emergencia ante la donación de órganos tras una muerte cardiaca. *Emergencias*. 2011;23:207-10.

Jose María NAVALPOTRO PASCUAL,
Vanesa CARVAJAL GIL
SUMMA 112. Madrid, España.

Respuesta de los autores

Sr. Editor:

La bioética trata de evitar que los debates que involucran conflictos de valores en las ciencias de la salud se cierren antes de haber existido. En este sentido, agradecemos y valoramos las objeciones recibidas, y ahondamos en el análisis de las controversias relacionadas con la donación en asistolia no controlada (DANC).

Los servicios de emergencias (SEM) en España no sólo salvan vidas

sino que, además, constituyen un eslabón esencial para la donación de órganos. Ambas son actividades sumamente valiosas. Su implicación en los protocolos de DANC no socava su labor principal, que es la de salvar vidas. Coincidimos plenamente con Navalpotro *et al.*¹ en que la DANC se debería supeditar al fracaso de las medidas terapéuticas disponibles, siempre y cuando estén indicadas. Por los mismos motivos, creemos que no sería apropiado ofrecer una reanimación cardiopulmonar (RCP) no convencional (RCP-NC) de forma rutinaria a todos los pacientes con una parada cardiorrespiratoria (PCR) extrahospitalaria (PCR-E), sino solo a aquéllos cuya PCR es potencialmente reversible, tal y como propugnan las recomendaciones internacionales de reanimación^{1,2}. En los demás casos –aquéllos en los que la RCP-NC es fútil o está contraindicada– deberíamos iniciar el protocolo de DANC tras realizar, simplemente, una RCP convencional. Suscribimos por tanto la opinión de estos autores de que no debe existir una disyuntiva entre las medidas de RCP-NC y la DANC. Estos autores afirman que “no hay estudios que demuestren claros beneficios” de la RCP-NC. Disentimos en este punto⁴⁻⁸. Los resultados de esos estudios han conllevado la incorporación de ciertas técnicas de RCP-NC en las recomendaciones internacionales^{2,3}. Tales recomendaciones han orientado la estrategia de la reanimación hacia la detección precoz de las causas reversibles de la PCR-E. Recomiendan una RCP mínimamente interrumpida y de alta calidad. Valoran la utilidad de los dispositivos de compresión mecánica para la RCP *in itinere* o prolongada, así como la fibrinólisis en el tromboembolismo pulmonar (TEP) diagnosticado o sospechado, prolongando la RCP, en este caso, entre 60-90 minutos. Igualmente, consideran la oxigenación con membrana extracorporea (OMEC) como una técnica útil a brindar a pacientes seleccionados^{2,3}. El estudio TROICA fue interrumpido por no demostrar eficacia frente a placebo. Si bien es cierto que el grupo al que se administró el trombolítico presentó una significativa mayor incidencia de hemorragias intracraniales⁸, las evidencias posteriores avalan su uso durante la RCP en el TEP^{2,3}. Las intervenciones sobre cuya eficacia y seguridad, entendemos, se dispone de evidencia suficiente –equivalente a la considerada acepta-

ble en RCP convencional –son las siguientes: la cardiocompresión mecánica, previo entrenamiento de los profesionales^{2,3}, la OMEC², la trombolisis en PCR por TEP², y la ecocardiografía de emergencia^{2,6}. Efectivamente, la hipotermia durante la RCP se encuentra actualmente en fase experimental^{6,7}.

Los SEM españoles todavía no han protocolizado la RCP-NC, a pesar de que los estudios más recientes obtienen tasas de supervivencia con buena recuperación neurológica (*cerebral performance category* 1 y 2) superiores a la RCP convencional en pacientes debidamente seleccionados^{4-6,8,10,11}. En esto difieren de algunos servicios franceses, donde la DANC se ofrece como opción secundaria a la constatación del fracaso de la RCP-NC^{11,12}. La evidencia sobre la eficacia de la RCP-NC aumenta, junto a la necesidad de mejorar el perfil de los potenciales beneficiarios de ésta^{5,7,8}. A pesar de ello, el elevado coste de la RCP-NC hace que su proporcionalidad sea debatible^{13,14}. En varios países se ha implementado ya^{11,12} por entender que su análisis coste-beneficio es positivo. En España, varios SEM disponen de los medios técnicos y profesionales para hacerlo, ya que tales medios son prácticamente idénticos a los que se emplean en la DANC. Opinamos que si la relación coste-beneficio de los programas de DANC se considera asumible, el empleo de los mismos medios con fines terapéuticos también lo es. Sobre todo al tener en cuenta que, si la RCP-NC fracasa, esas técnicas habrán contribuido a preservar órganos trasplantables en las mejores condiciones posibles^{8,12}. En consecuencia, RCP-NC y DANC no sólo son estrategias compatibles, sino complementarias en el manejo de una PCR-E¹⁰. Los profesionales españoles de emergencias han de seguir ejerciendo su trabajo con el mismo compromiso con la excelencia que han demostrado a lo largo de estos años y atendiendo a criterios de eficiencia.

Nuestra propuesta precisa de un modelo predictivo que permitiría a los SEM distinguir a los beneficiarios de RCP-NC de aquellos individuos candidatos a la DANC tras RCP convencional¹⁴⁻¹⁷. Mientras no exista tal modelo, pueden incrementarse los casos de individuos trasladados al hospital como potenciales donantes que recuperen pulso, incluso consciencia^{18,19}. Es importante subrayar

que la determinación de la muerte tras cese de la función circulatoria es actualmente objeto de un importante debate científico, que afecta a la dificultad de determinar la irreversibilidad de ésta^{20,23}. Estos debates son particularmente relevantes en el contexto de DANC, porque el individuo sigue siendo objeto de intervenciones susceptibles de alterar su diagnóstico vital y su pronóstico circulatorio y neurológico²⁰. Gestionar esta incertidumbre sin dañar los intereses de los potenciales donantes ni los de los receptores de órganos es un reto ético conjunto que requiere valor, prudencia y transparencia.

La carta de Matesanz, Toranzo y Cuñat²⁰ incluye importantes objeciones que, sin embargo, han sido respondidas en una correspondencia publicada en otro lugar²⁵. En esa respuesta se solicitaba mayor concreción y referencias a lo argumentado por los autores. Quizá esta ocasión habría sido idónea para ello, y avanzar así en este diálogo. Coincidimos con los autores en el valor social indiscutible de la DANC y en la necesidad de mejorar las cifras de donación a través de ella^{10,25}. En este sentido, lamentamos que nuestra contribución al debate haya podido interpretarse como un ataque. Nada más lejos de nuestra intención. El modelo español cuenta con un merecido reconocimiento internacional por su capacidad de generar órganos trasplantables y salvar vidas con ellos²⁶. Creemos que el éxito a largo plazo de este modelo necesariamente vendrá ligado a su capacidad de anticipar y superar los retos éticos que suscita la donación de órganos en general, y la donación en asistolia en particular. Coincidimos por tanto con Matesanz, Toranzo y Cuñat en la importancia de una deliberación bioética sobre estos asuntos; un proceso en el que, quienes sostienen opiniones divergentes se esfuercen por comprender las razones de sus desacuerdos. Por ello, hemos organizado el primer Encuentro de Expertos sobre DANC, RCP-NC y Bioética en el Centro de Ciencias Humanas y Sociales del Centro Superior de Investigaciones Científicas (CSIC), al que han sido invitados como ponentes, entre otros, el Dr. Matesanz y representantes de las sociedades presididas por el Dr. Toranzo y Dr. Cuñat. Su experiencia y opiniones, a buen seguro, seguirán enriqueciendo este debate.

Bibliografía

- Navalpotro Pascual JM, Carvajal Gie V. Salvar vidas y obtener órganos. *Emergencias*. 2013;25:00-00.
- Nolan JP, Soar J, Zideman DA, Biarent D, Bossaert LL, Deakin C, et al. European Resuscitation Council Guidelines for Resuscitation 2010 Section 1. Executive summary. *Resuscitation*. 2010;81:1219-76.
- Vanden Hoek TL, Morrison LJ, Shuster M, Donnino M, Sinz E, Lavonas EJ, et al. Part 12: cardiac arrest in special situations: 2010 American Heart Association Guidelines for Cardiopulmonary Resuscitation and Emergency Cardiovascular Care. *Circulation*. 2010;122(Suppl. 3):S829-61.
- Morimura N, Sakamoto T, Nagao K, Asai Y, Yokota H, Tahara Y, et al. Extracorporeal cardiopulmonary resuscitation for out-of-hospital cardiac arrest: A review of the Japanese literature. *Resuscitation*. 2011;82:10-4.
- Sunde K. All you need is flow! *Resuscitation*. 2010;81:371-2.
- Kagawa E, Dote K, Kato M, Sasaki S, Nakano Y, Kajikawa M, et al. Should we emergently revascularize occluded coronaries for cardiac arrest?: rapid-response extracorporeal membrane oxygenation and intra-arrest percutaneous coronary intervention. *Circulation*. 2012;126:1605-13.
- Cardarelli MG, Young AJ, Griffith B. Use of extracorporeal membrane oxygenation for adults in cardiac arrest (E-CPR): a meta-analysis of observational studies. *ASAIO J*. 2009;55:581-6.
- Serrano A, Nogal F, Alfonso F. [Revascularización coronaria durante la resucitación cardiopulmonar. Código Puente]. *Med Intens*. 2013;37:33-43.
- Bottiger BW, Arntz HR, Chamberlain DA, Bluhmki E, Belmans A, Danays T, et al. Thrombolysis during resuscitation for out-of-hospital cardiac arrest. *N Engl J Med*. 2008;359:2651-62.
- Rodríguez-Arias D, Ortega I. Protocols for uncontrolled donation after circulatory death. *Lancet*. 2012;379:1275-6.
- Carli P. [Prehospital cardiac arrest and ECMO: state of art]. *E-memories de l'Académie Nationale de Chirurgie*; 2010. p. 10-3.
- Agostinucci JM, Rusev M, Galinski M, Gravelo S, Petrovic T, Carneaux C, et al. Out-of-hospital use of an automated chest compression device: facilitating access to extracorporeal life support or non-heart-beating organ procurement. *Am J Emerg Med*. 2011;29:1169-72.
- Peek GJ. Community extracorporeal life support for cardiac arrest - when should it be used? *Resuscitation*. 2011;82:1117.
- Lyon RM. Extra-corporeal cardiopulmonary resuscitation—miracle cure or expensive futility? *Resuscitation*. 2012;83:1311-2.
- Breitkreutz R, Walcher F, Seeger FH. Focused echocardiographic evaluation in resuscitation management: concept of an advanced life support-conformed algorithm. *Critical Care Medicine*. 2007;35(5 Supl.):S150-61.
- Scolletta S, Taccone FS, Nordberg P, Donadello K, Vincent JL, Castren M. Intra-arrest hypothermia during cardiac arrest: a systematic review. *Crit Care*. 2012;16:R41.
- Bellezzo JM, Shinar Z, Davis DP, Jaski BE, Chillcott S, Stahovich M, et al. Emergency physician-initiated extracorporeal cardiopulmonary resuscitation. *Resuscitation*. 2012;83:966-70.
- Mateos-Rodríguez A, Pardiños-Ferrer L, Navalpotro-Pascual JM, Barba-Alonso C, Martín-Maldonado ME, Andrés-Belmonte A. Kidney transplant function using organs from non-

- heart-beating donors maintained by mechanical chest compressions. *Resuscitation*. 2010;81:904-7.
- 19 Perez-Villares JM, Lara-Rosales R, Pino-Sanchez F, Fuentes-García P, Gil-Pinero E, Osuna Ortega A, et al. Alpha code. The start of a new non-heart beating donor program. *Medicina intensiva / Sociedad Española de Medicina Intensiva y Unidades Coronarias*. 2012.
- 20 Bernat JL. Determining Death in Uncontrolled DCDD Organ Donors. *The Hastings Center Report*. 2013;43:30-3.
- 21 Bernat JL, Capron AM, Bleck TP, Blosser S, Bratton SL, Childress JF, et al. The circulatory-respiratory determination of death in organ donation. *Crit Care Med*. 2010;38:963-70.
- 22 Dhanani S, Ward R, Hornby L, Barrowman NJ, Hornby K, Shemie SD. Survey of determination of death after cardiac arrest by intensive care physicians. *Crit Care Med*. 2012;40:1449-55.
- 23 Harrington MM. The thin flat line: redefining who is legally dead in organ donation after cardiac death. *Issues in Law & Medicine*. 2009;25:95-143.
- 24 Matesanz R, Toranzo T, Cuñat J. Donación en asistolia no controlada: salvamos vidas y donamos vida. *Emergencias*. 2013;25:00-00.
- 25 Deballon IO, Vailhen DR, Horche ED. Uncontrolled donation after circulatory determination of death? Yes, following the patient's best interest. *Am J Emerg Med*. 2012. doi:10.1016/j
- 26 Matesanz R. El milagro de los trasplantes. Madrid: La esfera de los libros; 2006.

Iván ORTEGA DEBALLÓN¹,
David RODRÍGUEZ-ARIAS²,
Eduardo DE LA PLAZA HORCHE³

¹Facultad de Medicina y Ciencias de la Salud de la Universidad de Alcalá de Henares, Madrid, España.

²Instituto de Filosofía del Centro de Ciencias Humanas y Sociales. Consejo Superior de Investigaciones Científicas (CSIC), Madrid, España.

³Servicio de Urgencias Médicas de Madrid, España.

Respuesta del Editor

Sr. Editor:

Toranzo T *et al.* comentan que el artículo de opinión de Ortega Deballón I *et al.* publicado en la sección "Puntos de vista" de EMERGENCIAS¹ tiene una orientación idéntica y contiene información redundante a otros artículos de estos autores^{2,3} y que su publicación en EMERGENCIAS contraviene de las normas internacionales de publicación científica por dicha redundancia. Agradezco sus comentarios por lo que de celo tienen en salvaguardar la calidad y el compromiso editorial de esta Revista. Ciertamente, la publicación de artículos que presenten de forma redundante los resultados de estudios de investigación es un fenómeno a erradicar y debe ser especialmente perseguido por los editores de las revistas biomédicas.

Sin embargo, los artículos que no contienen ni pretenden contener material de investigación original, como pueden ser los artículos de revisión, se nutren de esa investigación original aportada por otros autores y la reproducen de manera repetida, citando su procedencia, sin que ello deba considerarse publicación redundante. Y esto también aplica a los artículos de opinión, los cuales pueden exponer diferentes puntos de vista en foros diferentes, y para ello pueden hacer referencia repetida a determinados trabajos de investigación o experiencias clínicas publicadas con anterioridad. Tal es el caso que nos ocupa. Este Editor era plenamente consciente que el debate que ponía sobre la mesa el artículo de Ortega Deballón I *et al.* había sido planteado en otros foros (entre otras cosas porque así se lo advirtieron los propios autores), pero creyó que no se producía una publicación redundante, ni siquiera un debate redundante, pues era la primera vez que éste se planteaba en España a través de una revista biomédica. Sin entrar a valorar las opiniones que el artículo vierte, dado que el tema es de la máxima relevancia e interés para los lectores de EMERGENCIAS, consideró adecuada su publicación en aquel momento y sigue considerando que el debate suscitado ayuda a progresar en elementos clave de la Medicina de Urgencias y Emergencias.

Bibliografía

- 1 Ortega Deballon I, Rodríguez-Arias Vailhen D, De la Plaza Horche E. Donación en asistolia en emergencias versus reanimación cardiopulmonar no convencional: ¿obtenemos órganos o intentamos salvar vidas? *Emergencias*. 2012;24:488-90.
- 2 Rodríguez-Arias D, Ortega I. Protocols for uncontrolled donation after circulatory death. *Lancet*. 2012;379:1275-6.
- 3 Deballon IO, Vailhen DR, de la Plaza Horche E. When health care priorities are unclear: do we obtain organs or try to save lives? *Am J Emerg Med*. 2012;30:1001-3.

Òscar MIRÓ

Editor EMERGENCIAS, España.

Cocaína y levamisol: una combinación ilícita

Sr. Editor:

El levamisol es un fármaco antihelmíntico, que se utiliza para adular la cocaína. Puede producir di-

versos efectos adversos, entre los que se encuentran la agranulocitosis y las lesiones vasculíticas cutáneas. Ambos son dosis dependiente, y son reversibles al suspender el consumo. No existe tratamiento específico y los efectos adversos reaparecen al volver a consumir la droga¹⁻³. Se describe una paciente que consultó a urgencias por lesiones cutáneas necróticas de 48 horas de evolución.

Mujer de 50 años, consumidora habitual de 0,5 g de cocaína al día, con antecedente de ictus isquémico secundario a consumo de cocaína. Se descartaron otras causas de ictus como coagulopatías o vasculitis. Consultó a urgencias por aparición de lesiones necróticas de 48 horas de evolución tras el consumo de cocaína inhalada. A la exploración física presentaba lesiones necróticas en región malar, tronco y extremidades superiores e inferiores (Figura 1). El resto de la exploración por aparatos fue normal. En las pruebas de laboratorio destacaba un hemograma con $340 \times 10^9/l$ leucocitos y $0 \times 10^9/l$ neutrófilos, hematocrito del 23%, plaquetas 123×10^9 , creatinina 1,7 mg/dl, tiempo de tromboplastina parcial activado de 67 segundos, elevación de los reactantes de fase aguda y test para la detección de cocaína en orina positivo. Las serologías para VIH, VHB y VHC fueron negativas. El resultado de las pruebas inmunológicas fue: anticoagulante lúpico positivo, anticuerpos antinucleares, anticuerpos anticardiolipina y anti β 2-glicoproteína negativos, anticuerpos anti citoplasma del neutrófilo (ANCA) positivos patrón perinuclear, anticuerpos antielastasa positivos y crioglobulinas negativas. La ecocardiografía no evidenció vegetaciones. La biopsia cutánea fue compatible con vasculitis leucocitoclastica con trombosis asociada al uso de cocaína/levamisol. Se inició tratamiento anticoagulante con heparina de bajo peso molecular, glucocorticoides a 0,5 mg/kg/día y cobertura antibiótica, con resolución de las lesiones. Así mismo, se realizó aspirado de médula ósea que fue compatible con una agranulocitosis secundaria al uso de cocaína/levamisol. Se administró factor estimulante de granulocitos con mejoría, por lo que fue dada de alta. En la actualidad no consume cocaína y se mantiene asintomática.

En la literatura biomédica se comunican un total de 55 casos de vasculitis asociada a levamisol y 196 casos de agranulocitosis³⁻⁵. Únicamente en 31 casos coinciden ambas manifestaciones en el mismo paciente^{6,7}. También se describen casos con afectación articular, pulmonar, renal, cardiovascular y neurológica⁷. La vida media del levamisol (5-6 horas) limi-

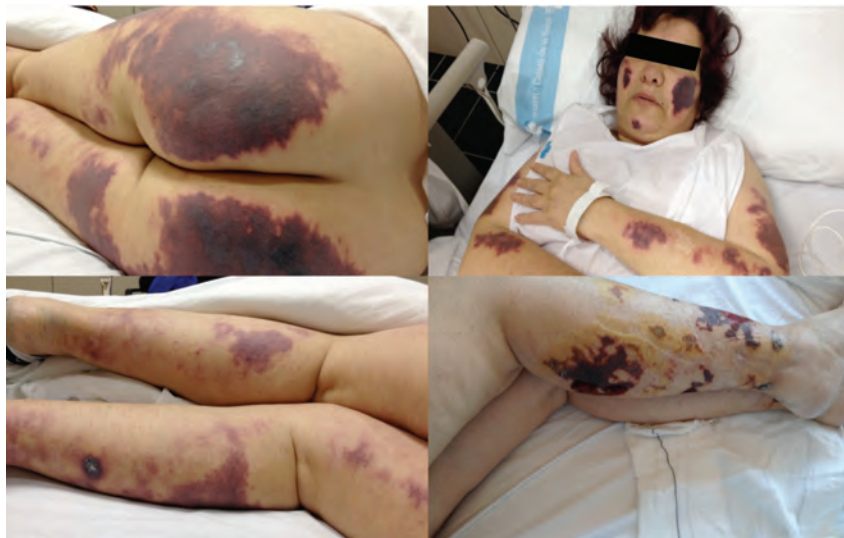

Figura 1. Lesiones vasculíticas en los glúteos, las extremidades y la cara de la paciente a su llegada a urgencias.

ta su diagnóstico, pero en consumidores habituales de cocaína, la detección del levamisol no se considera esencial para el diagnóstico. Desde el punto de vista inmunológico se puede observar la presencia de ANCA con patrón perinuclear en el 88% de los casos, aunque el patrón citoplasmático también está descrito. Otros hallazgos característicos son la positividad para los anticuerpos antifosfolípidos y los anticuerpos antielastasa. En nuestro caso la paciente presentó positividad para ANCA patrón perinuclear, anticuerpos antielastasa y anticuerpos antifosfolípidos positivos, que posteriormente se negatizaron^{4,7}.

La agranulocitosis ha sido descrita como una reacción idiosincrásica en pacientes medicados con levamisol por cáncer de mama. Sin embargo, el porcentaje de consumidores de cocaína adulterada con levamisol que desarrollan agranulocitosis es desconocido⁵. La vasculitis cutánea típicamente afecta a pabellones auriculares y extremidades inferiores. El tiempo transcurrido entre su aparición y el consumo de cocaína es de aproximadamente 24 horas^{2,4}. En la histología se puede observar vasculitis sin trombosis o vasculitis trombótica, como en nuestro caso^{8,9}. El tratamiento es sintomático. La abstinencia lleva a la resolución de la clínica, con posterior negativización de los anticuerpos. No obstante, se han descrito casos de necrosis cutánea extensa que ha requerido tratamiento con glucocorticoides y/o metotrexate, e incluso injerto cutáneo^{3,7,10}. En conclusión,

el aumento del consumo de drogas ilícitas obliga a considerar la cocaína adulterada con levamisol en el diagnóstico diferencial de lesiones vasculíticas o agranulocitosis en pacientes jóvenes.

Bibliografía

- Ventura M, Caudevilla F, Vidal C. Cocaína adulterada con levamisol: posibles implicaciones clínicas. *Med Clin (Barc)*. 2011;136:367-8.
- Bradford M, Rosenberg B, Moreno J, Dumyati G. Bilateral necrosis of earlobes and cheeks: another complication of cocaine contaminated with levamisole. *Ann Intern Med*. 2010;152:758-9.
- Larocque A, Hoffman RS. Levamisole in cocaine: unexpected news from an old acquaintance. *Clin Toxicol (Phila)*. 2012;50:231-41.
- Pearson T, Bremmer M, Cohen J, Driscoll M. Vasculopathy related to cocaine adulterated with levamisole: A review of the literature. *Dermatol Online J*. 2012;18:1.
- Centers for Disease Control and Prevention (CDC). Agranulocytosis associated with cocaine use - four States, March 2008-November 2009. *MMWR Morb Mortal Wkly Rep*. 2009;58:1381-5.
- Khan TA, Cuchacovich R, Espinoza LR, Lata S, Patel NJ, García-Valladares I, et al. Vasculopathy, hematological, and immune abnormalities associated with levamisole-contaminated cocaine use. *Semin Arthritis Rheum*. 2011;41:445-54.
- Espinoza L, Pérez R. Cocaine-Induced vasculitis: clinical and immunological spectrum. *Curr Rheumatol Rep* 2012;14:532-8.
- Morris GW Jr, Mason BC, Harris Sprunger R, Hake Harris H, White LA, Patterson DA. Levamisole-adulterated cocaine: a case series. *J Am Board Fam Med*. 2012;25:531-5.
- Ullrich K, Koval R, Koval E, Bapojé S, Hirsh J. Five consecutive cases of a cutaneous vasculopathy in users of levamisole-adulterated cocaine. *J Clin Rheum*. 2011;17:193-6.
- Ching JA, Smith DJ Jr. Levamisole-induced necrosis of skin, soft tissue, and bone: case

report and review of literature. *J Burn Care Res*. 2012;33:1-5.

Anne RIVEROS FRUTOS,
Melania MARTÍNEZ-MORILLO,
Beatriz TEJERA SEGURA,
Alejandro OLIVÉ MARQUÉS

Servicio de Reumatología, Hospital Universitario Germans Trias i Pujol, Badalona, Barcelona, España.

Metanfetamina vendida como MDMA (3,4-metilendioximetanfetamina, éxtasis)

Sr. Editor:

La metanfetamina es una feniletilamina estimulante del sistema nervioso central. Induce la liberación de dopamina, serotonina y noradrenalina, inhibe su recaptación postsináptica y activa el sistema mesocorticolímbico. Es susceptible de abuso y dependencia, tiene escasas indicaciones terapéuticas y está fiscalizada a nivel internacional^{1,2}.

Su uso ilícito ha aumentado en los últimos años. En 2007 fue la droga sintética más incautada del mundo. En Asia generó más admisiones a tratamiento que la cocaína. En Estados Unidos el abuso de metanfetamina supone un problema sociosanitario creciente, con más de 10.000.000 de usuarios habituales. En Europa, su disponibilidad también ha crecido, principalmente en el norte y el centro. En España, sin embargo, las anfetaminas más consumidas son el sulfato de anfetamina (*speed*), de menor potencia y duración de acción que la metanfetamina, y la MDMA (3,4-metilendioximetanfetamina, éxtasis), un derivado anfetamínico con efectos de tipo emocional relacionados con la cultura de la música electrónica^{1,3-5}.

El Servicio de Análisis de *Energy Control* ha detectado la metanfetamina esporádicamente en entornos recreativos. Su consumo intencionado parece un fenómeno infrecuente en comparación con otras drogas de uso recreativo⁶.

Durante el año 2011 recibimos 22 muestras de polvo cristalino y 1 comprimido, procedentes del mercado recreativo, vendidos como MDMA y que no contenían esta sustancia sino clorhidrato de metanfetamina con una pureza del $43,5 \pm 10,6\%$ (rango: 12-66%). Procedían de 11 provincias españolas

Tabla 1. Diferencias entre metanfetamina y 3,4-metilendioximetanfetamina (MDMA)

Fórmula química	Metanfetamina	3,4-metilendioximetanfetamina
Forma de presentación	Polvo cristalino	Polvo cristalino Pastillas
Nombre en argot	Meth, crystal, ice, cranck, meta	M, cristal Pastis, pirulas
Vía de administración frecuente	Intranasal, fumada, inyectada	Oral
Duración de efectos	8-12 horas	4-6 horas
Dosis activa	30-50 mg	60-150 mg
Potencial de dependencia	Elevado	Bajo
Efectos	Estimulante	Emocional (entactágeno)
Patrón de uso más frecuente	Intensivo, asociado a delincuencia, marginación y desestructuración social	Ocasional, asociado a contextos de ocio
Reacción al test de Marquis*	Anaranjada	Negra

*El test de Marquis es un reactivo químico compuesto de ácido sulfúrico y formaldehído que permite detectar y discriminar la presencia de feniletilaminas en una muestra determinada.

distintas (Barcelona, Tarragona, Madrid, Jaén, Almería, Huesca, Soria, Sevilla, León, Santander y Pontevedra). El resultado se determinó mediante cromatografía en capa fina y espectrofotometría ultravioleta (TLC/UV) y cromatografía de gases-espectrometría de masas (GC/MS). En 2011 se analizaron 483 muestras de supuesto MDMA cristalizado, confirmando su presencia en el 83,4%.

Desde 2008, el mayor control sobre los precursores de la MDMA ha dado lugar a un desabastecimiento del mercado europeo. Además, se han identificado adulterantes como el dextrometorfano o la m-CPP (meta-clorofenilpiperazina). Pero es la primera vez que nuestro servicio ha detectado la venta de metanfetamina como MDMA. El menor precio de la metanfetamina y la disponibilidad de sus precursores (puede sintetizarse a partir de la efedrina o la pseudoefedrina) indican que pueda tratarse de un fenómeno peligroso. Las dos sustancias pueden ser similares en su forma de presentación pero poseen diferencias toxicológicas¹ importantes (Tabla 1). Si se consume metanfetamina pensando que es MDMA, es posible la aparición de efectos adversos o tóxicos graves. Aunque actualmente parece tratarse de un fenómeno puntual, la naturaleza cambiante del mercado de las drogas ilegales indica la importancia de vigilar su evolución⁴.

Bibliografía

- 1 Kish SJ. Pharmacologic mechanisms of crystal meth. *CMAJ*. 2008;178:1679-82.
- 2 Baicy K, London ED. Corticolimbic dysregulation and chronic methamphetamine abuse. *Addiction*. 2007;102(Supl. 1):5-15.
- 3 World Drug Report 2008. United Nations Office on Drugs and Crime. New York, 2009.

United Nations. (Consultado 1 Marzo 2009). Disponible en: http://www.unodc.org/documents/wdr/WDR_2008/WDR_2008_eng_web.pdf

- 4 Observatorio Europeo de las Drogas y la Toxicomanía. Informe Anual 2011. (Consultado 1 Marzo 2012). Disponible en: http://www.emcdda.europa.eu/attachements.cfm/att_143743_ES_EMCCDA_AR2011_ES.pdf
- 5 Caudevilla Galigo F. El éxtasis, una revisión de la bibliografía científica sobre la MDMA. *Med Clin (Barc.)*. 2003;120:505-15.
- 6 Ventura Vilamala M, Caudevilla Gállico F, Vidal Giné C; Grupo Investigadores SELETO. Cocaína adulterada con levamisol: posibles implicaciones clínicas. *Med Clin (Barc.)*. 2011;136:367-8.

Fernando CAUDEVILLA GÁLIGO^{1,3},
Pol QUINTANA MATHÉ²,
Iván FORNÍS ESPINOSA³,
Mireia VENTURA VILAMALA³

¹Médico de Familia, Grupo de Intervención en Drogas de la Sociedad Española de Medicina Familiar y Comunitaria (semFYC), España.
²Facultad de Medicina (Hospital Clínic), Universidad de Barcelona, España.
³Energy Control, España.

Obstrucción intestinal por bolas de cocaína líquida

Sr. Editor:

La cocaína es una sustancia extremadamente soluble que permite su mezcla con otros materiales, lo que ha llevado a los traficantes a desarrollar nuevas formas para ocultarla y trasladarla sin ser detectada por las autoridades. La cocaína líquida es una de estas nuevas formas de transporte, utilizada por los *body-packers* (conocidos en español en el argot como "mulas", "correos" o "culeros") intestinales¹.

Varón de 29 años, sin antecedentes de interés, que acudió al servicio de urgencias (SU) por un cuadro de estreñimiento (última deposición hacía 3 días a

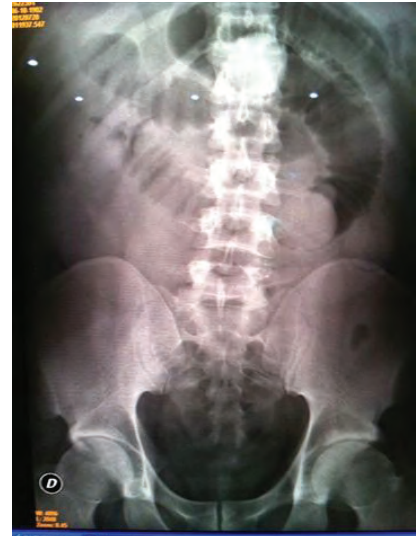

Figura 1. Radiografía simple de abdomen que objetiva distensión intestinal junto con defectos de repleción redondeados en el ángulo esplénico y en áreas inferiores.

pesar del empleo de laxantes y hábito intestinal habitual diario), junto con vómitos post-prandiales de dos días de evolución, y sensación de disminución de la diuresis. A la exploración clínica el abdomen parecía distendido y la palpación causaba una molestia dolorosa difusa, pero sin irritación peritoneal. No se apreciaban masas ni megalias. Durante la auscultación se objetivaba una disminución de los ruidos hidroaéreos. El tacto rectal descartó la presencia de fecaloma. En la analítica de urgencia destacaba una leucocitosis de 15.000/mm³ y una elevación de urea (60 mg/dl) y creatinina (1,7 mg/dl). En la radiografía simple de abdomen (Rx) se apreciaba una importante distensión de asas intestinales, con defectos de repleción redondeados tanto en ángulo esplénico como en áreas inferiores (Figura 1). El estudio radiológico se completó con una tomografía computarizada (TC) abdominal, la cual objetivó múltiples defectos de repleción redondeados hiperdensos que ocupaban la totalidad de la luz, el último de los cuales se localizaba en el íleon distal y estaba impactado en la válvula ileocecal, por lo que presumiblemente era el causante de la obstrucción. Al reinterrogar al paciente, reconoció haber ingerido nueve preservativos, cuyo contenido era cocaína líquida. Ante ello, se realizó una laparotomía urgente (Figura 2), en la que le fueron extraídos cinco de estos preservativos en forma de bolas (Figura 3). No hubieron incidentes anestésicos ni durante el periodo postoperatorio inmediato.

Al igual que en los *body-packers* de cocaína sólida, se han comunicado casos de rotura de estas bolas con el resultado de muerte². Sin embargo, la obstrucción intestinal

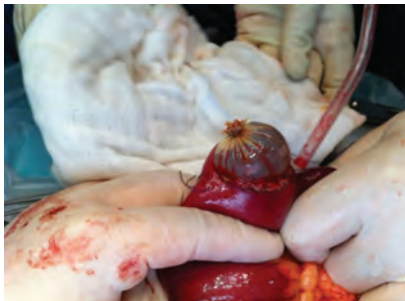

Figura 2. Extracción manual intraoperatoria intestinal de los preservativos que contienen la cocaína.

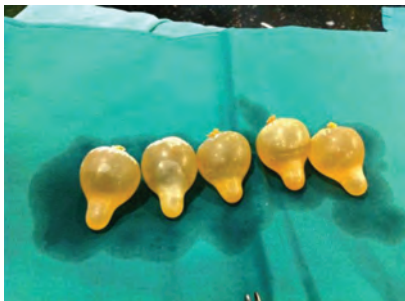

Figura 3. Preservativos en forma de bolas que contienen cocaína líquida.

a priori parece ser menos frecuente, pues se ha observado un tiempo de expulsión de los paquetes de cocaína líquida menor respecto a los *body packers* de cocaína sólida, tras la administración en el hospital de solución evacuante^{2,3}. La práctica del tacto rectal debería limitarse en caso de sospecha de transporte de esta sustancia, por la posibilidad de rotura, lo cual podría derivar en una intoxicación grave por cocaína⁴⁻⁶.

La densidad radiológica de la cocaína líquida y la adaptabilidad de los envases y su contenido a la anatomía intestinal, hacen más difícil su detección con la Rx, lo que aumenta la posibilidad de falsos negativos. Por el momento no se ha establecido la sensibilidad diagnóstica de las diferentes técnicas de imagen para la cocaína líquida⁶, por lo que la realización de una TC parece necesaria en caso de alta sospecha o duda diagnóstica.

Bibliografía

1 De Bakker JK, Nanayakkara PW, Geeraedts LM Jr, de Lange ES, Mackintosh MO, Bonjer HJ. Body packers: a plea for conservative treatment. *Langenbecks Arch Surg.* 2012;397:125-30.

2 Burillo-Putze G, Becker LT, Rodríguez MG, Torres JS, Nogué S. Liquid cocaine body packers. *Clin Toxicol (Phila).* 2012;50:522-4.
 3 Dueñas A, Nogué S, BurilloG. Body packing. *N Engl J Med.* 2004;350:1260-1.
 4 Burillo-Putze G, Nogué-Xarau S, Dueñas-Laita A. Body packer: revisión y experiencia en un hospital de referencia. *Cir Esp.* 2008;83:160.
 5 Madrazo Z, Silvio-Estaba L, Secanella L, García-Barrasa A, Aranda H, Golda T, et al. Body packer: revisión y experiencia en un hospital de referencia. *Cir Esp.* 2007;82:139-45.
 6 Traub SJ, Hoffman RS, Nelson L. Body packing-The internal concealment of Illicit Drugs. *N Engl J Med.* 2003;349:2519-26.

Rosa María LÓPEZ RINCÓN,
 Fernando MARTÍNEZ,
 Delia PARREÑO,
 Miguel PLAZA LLORET,
 Mario ALADRÉN,
 Manuel Gerónimo PARDO

*Servicio de Anestesiología y Reanimación,
 Hospital General de Albacete, Albacete, España.*

Implanted body packer: nueva modalidad de transporte intracorporal de drogas

Sr. Editor:

El transporte intracorporal de cuerpos extraños por personas (en inglés denominados *body packers*, en español en argot "mulos", "correos" o "culeros") en nuestro país constituye en España una conocida forma de contrabando de drogas ilegales en sujetos provenientes de América del Sur y África para su distribución en España y, debido a nuestra particular situación geográfica, como puerta de entrada para el resto de Europa¹⁻³. La introducción de nuevas modalidades de sustancias (drogas en estado líquido) y el uso de múltiples métodos de transporte pueden dificultar notablemente su detección⁴⁻⁶.

Mujer de 23 años remitida desde el aeropuerto a urgencias, custodiada por agentes de la Policía Nacional, por sospecha de transporte intracorporal de sustancias ilícitas. La paciente refería el antecedente de intervención quirúrgica reciente en forma de implantes protésicos mamarios bilaterales, realizada en su país de origen (Panamá). A la exploración destaca tumefacción mamaria bilateral con hematomas cutáneos en fase de resolución y dehiscencia incompleta de las cicatrices quirúrgicas submamarias, con exposición parcial del material implantado (Figura 1). La radiografía de tórax evidencia cuerpos extraños en ambas mamas, con nivel hidroaéreo en su interior (Figura 2). Se confirmó la presencia de metabolitos de cocaína en el análisis de orina. Se procedió a la retirada de los

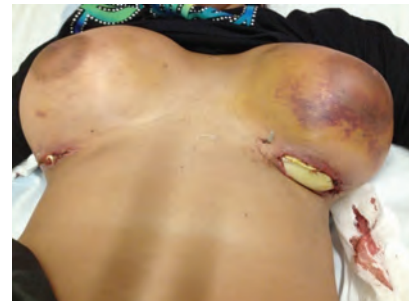

Figura 1. Exposición parcial de los cuerpos extraños implantados a través de las incisiones submamarias.

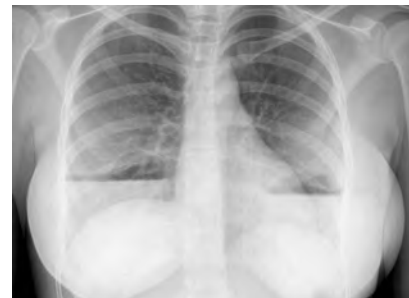

Figura 2. Radiografía de tórax que muestra los implantes mamarios bilaterales y niveles hidroaéreos en su interior.

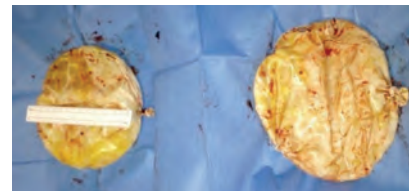


Figura 3. Cuerpos extraños extraídos, de naturaleza plástica y contenido de tipo pastoso (cocaína).

implantes intramamarios en el quirófano bajo sedación y se extrajeron dos cuerpos extraños de plástico deformable de contenido pastoso (700 g cada uno, aproximadamente), identificado posteriormente como pasta de cocaína, según el peritaje policial (Figura 3). La paciente presentó un hematoma postoperatorio como única incidencia destacable, y fue dada de alta hospitalaria al quinto día de ingreso.

El presente caso constituye, a juicio de los autores, la primera descripción en la literatura médica de transporte intracorporal de drogas implantadas quirúrgicamente en humanos con objeto de contrabando, y proponemos la denominación *implanted body packer* para tipificar esta modalidad de transporte. Fuentes oficiales de la Guardia Civil han con-

firmado a los autores la existencia de casos previos de implantación subcutánea de droga en animales, con objeto de contrabando.

Bibliografía

- 1 Traub SJ, Hoffman RS, Nelson LS. Body packing-the internal concealment of illicit drugs. *N Engl J Med*. 2003;349:2519-26.
- 2 Madrazo Z, Silvio-Estaba L, Secanella L, García-Barrasa A, Aranda H, Golda T, et al. Body packer: revisión y experiencia en un hospital de referencia. *Cir Esp*. 2007;82:139-45.
- 3 Booker RJ, Smith JE, Rodger MP. Packers, pushers and stuffers-managing patients with concealed drugs in UK emergency departments: a clinical and medicolegal review. *Emerg Med J*. 2009;26:316-20.
- 4 Burillo-Putze G, Becker LT, Rodríguez MG, Torres JS, Nogué S. Liquid cocaine body packers. *Clin Toxicol (Phila)*. 2012;50:522-4.
- 5 Khalil PN, Huber-Wagner S, Regauer M, Thun H, Kanz KG, Mutschler W. Identification and removal of subcutaneous foreign bodies. *MMW Fortschr Med*. 2010;152:38-40.
- 6 López Rincón RM, Martínez F, Parreño D, Plaza Lloret M, Aladrén M, et al. Obstrucción intestinal por bolas de cocaína líquida. *Emergencias*. 2013;25:155-6.

Zoilo MADRAZO GONZÁLEZ¹,
Anna MUÑOZ CAMPAÑA¹,
Cristian CARRASCO LÓPEZ²,
Félix Ángel CHAVARRÍA MARÍN²,
Javier JACOB RODRÍGUEZ³,
Ignasi BARDÉS ROBLES³

¹Servicio de Cirugía General y Digestiva-Urgencias Quirúrgicas, ²Servicio de Cirugía Plástica y Reparadora, ³Servicio de Urgencias, Hospital Universitario de Bellvitge, IDIBELL, L'Hospitalet de Llobregat, Barcelona, España.

Angiosarcoma pericárdico como causa infrecuente de taponamiento cardiaco

Sr. Editor:

El angiosarcoma pericardico es una entidad poco habitual y con frecuencia de difícil diagnóstico debido a que se presenta con síntomas y signos inespecíficos, pero la confirmación de invasión mediastínica y metástasis extracardiacas se logra a través de la tomografía computarizada (TC) y la resonancia magnética (RM). A pesar de los avances en las técnicas quirúrgicas, este tumor sigue teniendo un pronóstico infausto. Los tumores pericárdicos constituyen una causa relativamente frecuente de taponamiento cardiaco¹. En la mayoría de ocasiones son de origen metastásico procedentes de tumores primarios de otros órganos. Los tu-

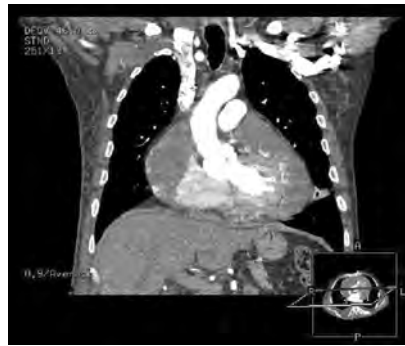

Figura 1. Imagen de tomografía computarizada.

mores pericárdicos primarios son poco frecuentes y los que lo son más son el mesotelioma y el angiosarcoma. El angiosarcoma es un tumor de alto grado de malignidad.

Varón de 64 años que consulta por cuadro de disnea de esfuerzo de carácter progresivo y ortopnea de un mes de evolución. La exploración física reveló signos clínicos de taponamiento cardiaco. La radiografía de tórax demostró una cardiomegalia con derrame pleural bilateral asociado y la ecocardiografía transtorácica objetivó una imagen compatible con un proceso infiltrativo con ocupación de todo el saco pericárdico, sin apreciarse líquido pericárdico. La TC (Figura 1) confirmó la presencia de una gran masa heterogénea con imágenes de necrosis en su interior de probable origen tumoral que ocupaba todo el espacio pericárdico y comprometía ambos ventrículos, la aurícula derecha y las venas cavas superior e inferior. Se llevó a cabo una toracotomía, y se observó el pericardio parietal engrosado y muy vascularizado. Durante la intervención quirúrgica el paciente presentó una hemorragia con inestabilidad hemodinámica que provocó su fallecimiento. El diagnóstico histológico definitivo fue de angiosarcoma pericárdico primario.

Cualquier tipo de pericarditis puede causar taponamiento cardiaco. Las neoplasias son la etiología más frecuente seguidos de uremia, pericarditis idiopática, las enfermedades infecciosas, anticoagulación, las enfermedades del tejido conectivo y el síndrome de Dressler o síndrome postcardiotomía². Entre los tumores primarios del pericardio el más frecuente es el angiosarcoma pericárdico, que cuando produce síntomas suele corresponder a masas tumorales muy evolucionadas y con un importante compromiso hemodinámico. Además, la presencia de enfermedad metastásica es frecuente (66-89%)^{3,4}. Habitualmente,

tal y como ocurrió en nuestro caso, se presenta como taponamiento cardiaco, causado por un derrame pericárdico hemorrágico⁷. Puede aparecer a cualquier edad, aunque la incidencia más elevada ocurre entre la tercera y quinta décadas de la vida^{5,6}.

La sospecha diagnóstica inicial se realiza mediante la ecocardiografía, pero esta exploración está limitada para demostrar infiltración tumoral y la afectación extracardiaca, y es necesario realizar una TC o una RM^{7,8}.

A pesar de los avances en las técnicas quirúrgicas, este tumor sigue teniendo mal pronóstico. No existe un tratamiento óptimo y son excepcionales los casos de supervivencia superior al año una vez efectuado el diagnóstico. Tiene escasa respuesta al tratamiento con quimioterapia y la supervivencia media es de 6 a 11 meses^{2,6,7}. En algunos casos se han realizado trasplante cardiaco sin conseguir mejorarla⁷.

Bibliografía

- 1 El Allaf D, Burette R, Pierard L, Limet R. Cardiac tamponade as the first manifestation of cardiothoracic malignancy: a study of 10 cases. *Eur Heart J*. 1986;7:247-25.
- 2 Parvez N, Carpenter JL. Cardiac tamponade in Still disease: a review of the literature. *South Med J*. 2009;102:832-7.
- 3 Qingy M, Lai H, Lima J, Tong W, Qian Y, Lai S. Echocardiographic and pathological characteristics of primary cardiac tumors: a study of 149 patients. *Int J Cardiol*. 2002;84:69-75.
- 4 Herrman MA, Shankermann RA, Edwards WD. Primary cardiac angiosarcoma: a clinicopathological study of six cases. *J Thorac Cardiovasc Surg*. 1992;103:655-4.
- 5 Kurian K, Weisshaar D, Parekh H, Berry G, Reitz B. Primary angiosarcoma: case report and review of the literature. *Cardiovascular Pathology*. 2006;15:110-2.
- 6 Park SM, Kang WC, Park CH, Shin MS, Chung WJ, Ahn TH, et al. Rapidly growing angiosarcoma of the pericardium presenting as hemorrhagic pericardial effusion. *Int J Cardiol*. 2008;130:109-12.
- 7 Timoteo AT, Branco LM, Bravio I, Pinto E, Timoteo T, Matos P, et al. Primary angiosarcoma of the pericardium: case report and review of the literature. *Kardiologia Pol*. 2010;68:802-5.
- 8 Romero-Farina G, Candell-Riera J, Beltran-Ror A, González-Moreno JB, Bigalli D, Stratta A. Angiosarcomas cardíacos primarios: utilidad de la tomografía computarizada y la resonancia magnética cardíaca en su diagnóstico. *Rev Esp Cardiol*. 2004;57:1234-7.

María TASIAS PITARCH,
Fernanda CHEDA,
Enric PEDROL CLOTET

Servicio de Medicina Interna, Hospital Sant Pau y Santa Tecla, Tarragona, España.

Réplica a los autores

Sr. Editor:

Hemos leído con gran interés la carta de Hermosa *et al.* en el que se expone el caso de un paciente con quimioterapia y corticoides y que desarrolló disfunción multiorgánica. Evolucionó favorablemente con diarrea persistente. Se encontraron larvas de *Strongyloides stercoralis* en heces y se trató con ivermectina con resolución de la diarrea¹.

Compartimos con los autores la preocupación de que la estrongiloidosis es una infección emergente y global que afecta principalmente a población de áreas endémicas, pero también afecta a viajeros, inmigrantes y refugiados^{2,3}. En España se han reportado casos autóctonos y en pacientes estudiados por eosinofilia⁴.

El caso reportado por Hermosa *et al.* nos parece que no es un caso de hiperinfección con diseminación. Los casos graves se asocian a diseminación del parásito fuera del tracto gastrointestinal y se pueden aislar larvas filariformes en esputo, lavado bronquioalveolar, líquido pleural, peritoneal o drenajes quirúrgicos. Las infecciones por enterobacterias o polimicrobianas se presentan por la contaminación que hace el parásito al migrar, pero la evolución clínica suele tener un desenlace fatal si no se da un tratamiento antiparasitario precoz^{5,6}.

Compartimos con los autores que el tratamiento de un paciente con estrongiloidosis debe ser ivermectina, que se considera el tratamiento de elección. En los ensayos clínicos publicados se aprecia una mayor eficacia de ivermectina frente a los benzimidazoles en el tratamiento de estrongiloidosis crónica⁷. Sin embargo, no hay ensayos clínicos en pacientes inmunosuprimidos con hiperinfección. Se ha usado una dosis de 200 µg/kg/día de ivermectina oral durante 2 días y repetida a las 2 y 4 semanas⁷.

Estamos de acuerdo que es indispensable realizar un despistaje de estrongiloidosis en pacientes con exposiciones de riesgo para la infección (lugar de procedencia, viajes, inmunodeficiencias, neoplasias hematológicas, transplantados), que van a iniciar un tratamiento inmunosupresor y que presenten eosinofilia. Ese despistaje debe hacerse en áreas no endémicas con técnicas de ELISA y de reacción en cadena de polimerasa en heces, que presentan una mayor sensibilidad que estudios directos en heces, y son útiles también en inmunosuprimidos⁸.

En áreas endémicas puede haber resultados de ELISA con falsos positivos. La eosinofilia tiene una sensibilidad del 93,5%⁹, pero no es suficiente como prueba de detección, especialmente en viajeros y en el síndrome de hiperinfección y diseminación¹⁰.

Finalmente, en los servicios de urgencias, los antecedentes epidemiológicos, el estado de inmunosupresión, la eosinofilia y la mala evolución del paciente debe hacernos sospechar de una enfermedad por agentes oportunistas como el síndrome de hiperinfección y diseminación por *Strongyloides stercoralis*.

Bibliografía

- Hermosa C, Enciso V, Rodríguez D, Sanz P. Disfunción multiorgánica en el contexto de una enteritis por *Strongyloides stercoralis*. *Emergencias*. 2012;24:419.
- Montes M, Sawhney C, Barros N. *Strongyloides stercoralis*: there but not seen. *Curr Opin Infect Dis*. 2010;23:500-4.
- Buonfrate D, Angheben A, Gobbi F, Muñoz J, Requena-Mández A, Gotuzzo E, et al. Imported strongyloidiasis: epidemiology, presentations, and treatment. *Curr Infect Dis Rep*. 2012;14:256-62.
- Fernández C, Enríquez A, Sánchez M, Mielgo R, Jukic K, Valdez M, Almonte P, et al. *Strongyloides stercoralis* infection: a series of cases diagnosed in an allergy department in Spain. *J Invest Allergol Clin Immunol*. 2012;22:455-7.
- Mejía R, Nutman T. Screening, prevention, and treatment for hyperinfection syndrome and disseminated infections caused by *Strongyloides stercoralis*. *Curr Opin Infect Dis*. 2012;25:458-63.
- Lam CS, Tong MK, Chan KM, Siu YP. Disseminated strongyloidiasis: a retrospective study of clinical course and outcome. *Eur J Clin Microbiol Infect Dis*. 2006;25:14-8.
- Marcos L, Terashima A, Canales M, Gotuzzo E. Update on strongyloidiasis in the immunocompromised host. *Curr Infect Dis Rep*. 2011;13:35-46.
- De Paula F, De Castro E, Goncalves-Pires M, Marcal M, Campos D, Costa-Cruz J. Parasitological and immunological diagnoses of strongyloidiasis in immunocompromised and non-immunocompromised children at Uberlandia, State of Minas Gerais, Brazil. *Rev Inst Med Trop Sao Paulo*. 2000;42:51-5.
- Roman-Sánchez P, Pastor-Guzmán A, Moreno-Guillén, Igual-Adell R, Suner-Generoso S, Tornero-Estébanez C. High prevalence of *Strongyloides stercoralis* among farm workers on the Mediaterranean coast of Spain: analysis of the predictive factors of infection in developed countries. *Am J Trop Med Hyg*. 2003;69:336-40.
- Keiser P, Nutman T. *Strongyloides stercoralis* in the Immunocompromised Population. *Clin Microbiol Rev*. 2004;17:208-17.

César HENRÍQUEZ CAMACHO¹,
José A. PÉREZ MOLÍNA²,
Eduardo GOTUZZO HERENCIA³

¹Servicio de Urgencias, Hospital Universitario Fundación Alcorcón, Madrid, España. ²Medicina Tropical, Servicio de Enfermedades Infecciosas, Hospital Ramón y Cajal, Madrid, España. ³Servicio de Enfermedades Infecciosas, Instituto de Medicina Tropical Alexander von Humboldt, Lima, Perú.

Osteomielitis púbrica en urgencias: una entidad poco corriente

Sr. Editor:

La osteomielitis púbrica es una patología infrecuente, de difícil diagnóstico, que se presenta clínicamente con dolor púbrico irradiado a zona inguinal, muslo o glúteo, y que se puede presentar con marcha antiálgica y fiebre¹⁻³. Existen múltiples diagnósticos diferenciales, por lo que presentamos el siguiente caso para ilustrarlo.

Varón de 35 años deportista, sin antecedentes médico-quirúrgicos ni hábitos tóxicos. Acudió a urgencias por dolor en la región inguinal bilateral con incapacidad para la deambulación, de 24 horas de evolución tras la práctica de atletismo. En la evaluación destacaba fiebre de 38,5°C. En el examen físico presentaba dolor intenso a la palpación en la región suprapúbrica y a la abducción de las caderas. En los exámenes de laboratorio destacaba 13.000 leucocitos/mm³ (73% neutrofilia), CK de 980, VSG 33 mm. La radiografía de pelvis (Figura 1) mostró una discreta esclerosis subcondral. Ingresó en el área de observación de urgencias con la sospecha de artritis a estudio, para tratamiento con antiinflamatorios no esteroideos (AINES) endovenosos. En dos de los hemocultivos se aislaron *Staphylococcus hominis*, con sensibilidad a oxacilina, amoxicilina/clavulánico, gentamicina, levofloxacino y vancomicina. Se inició tratamiento con vancomicina endovenosa y se trasladó a la unidad de infecciones con la sospecha de osteomielitis púbrica. Se reinterrogó al paciente sobre heridas o traumatismos previos y únicamente se identificaron como posibles puertas de entrada el afeitado e inyección intramuscular para analgesia. Se completó el estudio con una gammagrafía con rastreo de tecnecio y galio (Figura 1), que confirmó el diagnóstico. El paciente presentó buena evolución, y fue dado de alta a domicilio con pauta antibiótica oral (amoxicilina/clavulánico) durante cuatro semanas más.

La sínfisis púbrica es una articulación situada en la confluencia de los 2 huesos púbricos. Está inervada por ramas de los nervios pudendo y genitofemoral, y el aporte sanguíneo le viene dado por ramas de las arterias pudendas, epigástrica inferior y circunflejas mediofemorales. La musculatura insertada incluye el recto del abdomen, el grácil, el pectíneo y los aductores¹⁻³.

La osteítis púbrica se caracteriza por cuadros de dolor pélvico con cultivos negativos. Etiológicamente se asocia a trauma, periodo pospar-

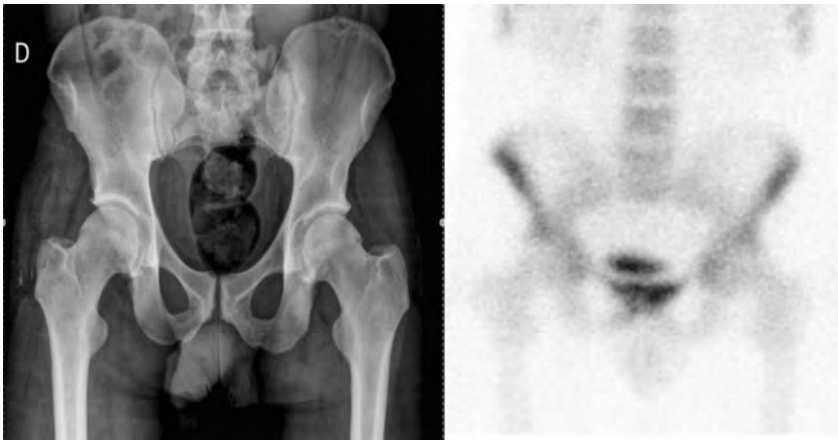

Figura 1. Radiología de pelvis (izquierda) donde se observa una discreta esclerosis subcondral y gammagrafía con galio (derecha) que muestra una hipercaptación en la sínfisis púbica.

to, atletismo y procedimientos quirúrgicos del sistema digestivo, urológico y genital. El tratamiento se basa en AINES o corticoides, con buen pronóstico³⁻⁶. La osteomielitis pélvica corresponde a menos del 10% de todas las osteomielitis⁴. Los gérmenes más frecuentemente son *Staphylococcus aureus*, seguido por *Pseudomonas aeruginosa* y por último, infecciones polimicrobianas⁶. La osteomielitis púbica y la artritis séptica de la sínfisis púbica requieren hospitalización para el tratamiento antibiótico intravenoso, y su retraso puede ocasionar secuelas: inestabilidad pélvica, perforación de la vejiga urinaria o dolor pélvico crónico, teniendo una mortalidad asociada en torno al 2%⁶.

Bibliografía

- 1 Pauli S, Willemsen P, Declerck K, Chappel R, Vanderveken M. Osteomyelitis pubis versus osteitis pubis: a case presentation and review of the literature. *Br J Sports Med.* 2002;36:71-3.
- 2 Lentz SS. Osteitis pubis: a review. *Obstet Gynecol Surv.* 1995;50:310-5.
- 3 Henderson D, St Clair L. Osteitis pubis with five case reports. *Br J Urol.* 1950;22:30-51.
- 4 Mader R, Yeromenco E. Pseudomonas osteomyelitis of the symphysis pubis after inguinal hernia repair. *Clin Rheumatol.* 1999;18:167-9.
- 5 González González JC, Payán Martín L. Osteomielitis en un cuadro de osteopatía púbica. *Archivos de Medicina del Deporte.* 2003;95:259-62.
- 6 Ross J, Hu L. Septic arthritis of the pubic symphysis. *Medicine.* 2003;82:340-5.

Sandra RODRÍGUEZ JUSTO,
Eva GARCÍA VILLAR,
Jesús SANTAMARÍA VALLADOLID
Servicio de Urgencias, Complejo Hospitalario de
Pontevedra, España.

Osteomielitis esternal primaria y absceso retroesternal como causa poco frecuente de dolor torácico

Sr. Editor:

La osteomielitis esternal primaria (OEP) es una entidad rara, con escasas reseñas en la literatura.

Varón de 59 años, con antecedente de adenocarcinoma de colon, en tratamiento con quimioterapia. Consultó por dolor torácico de características atípicas. No refería fiebre, ni síntomas respiratorios, ni traumatismo previo. A su llegada se encontraba normotenso, febril (38°C), taquicárdico y taquipneico y con una saturación de oxígeno basal del 92%. En la exploración física se encontró dolor a la palpación en la región esternal. La analítica mostró una PCR de 13 mg/dL, leucocitos de $12,3 \times 10^9/L$ y dímero D de 2.330 ng/mL. La gasometría arterial reveló la presencia de hipocapnia. El

electrocardiograma mostró taquicardia sinusal, y la radiografía de tórax con reservorio endovascular (*port-a-cath*). La angiografía pulmonar evidenció ausencia de coágulos, pero presencia de una colección retroesternal con línea de fractura esternal (Figura 1). Orientado como osteomielitis esternal complicada con absceso retroesternal en un paciente inmunodeprimido, se decidió iniciar antibioterapia empírica, previa extracción de hemocultivos e ingreso hospitalario. Durante el ingreso se realizó una gammagrafía ósea (99m-Tc), que mostró captación únicamente en el tercio medio del manubrio esternal compatible con fractura. La radiología seriada ósea y mielograma fueron normales. La tomografía computarizada con punción aspirativa con aguja fina (PAAF) de la colección no evidenció células malignas ni crecimiento bacteriano en su cultivo. Tampoco se aislaron gérmenes en los hemocultivos realizados inicialmente. Se mantuvo el tratamiento antibiótico instaurado en urgencias durante 4 semanas. El paciente presentó mejoría clínica y analítica, con desaparición de la colección retroesternal en la tomografía computarizada de tórax de control realizada un mes después del ingreso. Fue dado de alta sin complicaciones.

La OEP es una entidad rara y constituye sólo el 0,3% de todas las osteomielitis^{1,2}. Es más frecuente en adultos, con solamente 18 casos descritos en la literatura pediátrica³. Existe una pequeña serie de 57 casos en adultos hasta 1989⁴ y posteriormente la descripción de casos aislados. La osteomielitis esternal se define como primaria cuando no existe un foco infeccioso o una puerta de entrada adyacente, y es la diseminación hematológica el principal mecanismo fisiopatológico^{5,6}. Los principales factores de riesgo para el desarrollo de OEP en adultos son la inmunosupresión (infección por VIH, pacientes trasplantados o sometidos a quimio-

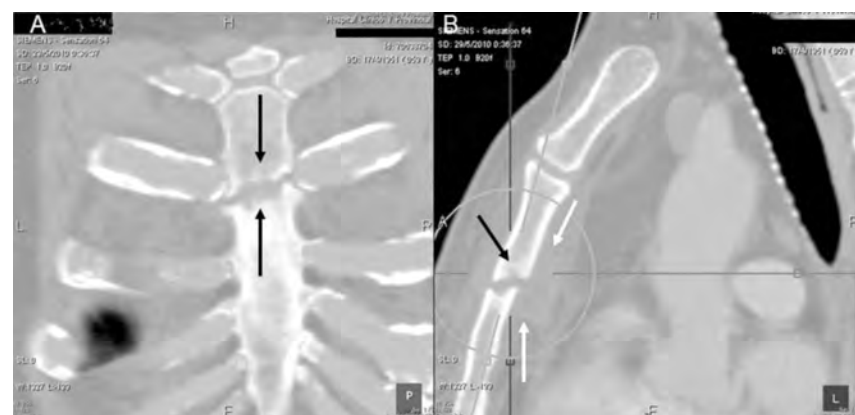


Figura 1. A) Tomografía computarizada (TC) de tórax en la que se aprecia una línea de fractura del manubrio esternal (flechas negras). B) Corte sagital de la TC de tórax en la que se observa una fractura no desplazada (flecha negra) y una colección retroesternal de 5,8 x 2,2 cm (flechas blancas).

terapia), y los adictos a drogas por vía parenteral (AVDP)^{2,7}. El germen más frecuentemente implicado es el *Staphylococcus aureus*^{1,2,8} aunque en los ADVP se registra una mayor prevalencia de *Pseudomonas aureginosa*^{1,2,4,5,8}. En menos del 20% de los casos se logra aislar el germen^{3,4}. El inicio precoz del tratamiento antibiótico, la baja sensibilidad de los hemocultivos y la demora en la realización de las exploraciones complementarias justificarían este hecho. En nuestro caso, el procedimiento diagnóstico se realizó 12 días después de la primera dosis de antibióticos. El tratamiento antibiótico endovenoso debe mantenerse durante 4 semanas. En ausencia de respuesta, está indicado el tratamiento quirúrgico (desbridamiento de la zona afectada, resección del periostio anterior y del hueso infectado)^{4,8}. La OEP es una entidad infrecuente, que podría incluirse en el diagnóstico diferencial de dolor torácico no coronario con fiebre, sobre todo en inmunosuprimidos y AVDP. Por lo general, la sospecha diagnóstica es tardía ya que son las pruebas complementarias para descartar otras entidades las que finalmente brindan el diagnóstico.

Bibliografía

- 1 Baraboutis IG, Argyropoulou A, Papastamopoulos V, Psaroudaki Z, Paniara O, Skoutelis AT. Primary sternal osteomyelitis caused by *Nocardia nova*: case report and literature review. *Braz J Infect Dis*. 2008;12:257-9.
- 2 Kara A, Tezer H, Devrim I, Caglar M, Cengiz AB, Gür D. Primary sternal osteomyelitis in a healthy child due to community-acquired methicillin-resistant *Staphylococcus aureus* and literature review. *Scand J Infect Dis*. 2007;39:469-72.
- 3 Matta RF, El Hajje MJ, Safadie L, Salen G, Hmameis G, Korkomay R, et al. Primary sternal osteomyelitis: A report of two cases with literature review. *Pediatr Infect Dis J*. 2010;29:976-8.
- 4 Gill EA, Stevens DL. Primary sternal osteomyelitis. *West J Med*. 1989;151:199-203.
- 5 Pinilla I, Martín-Hervás C, Gil-Garay E. Primary sternal osteomyelitis caused by *Actinomyces israelii*. *South Med J*. 2006;99:96-7.
- 6 Tordecilla Y, Salamanca MP, Arias JL, Guisado E, Ortega M, Pérez R. Osteomielitis esternal hematogena y neumonía de la comunidad secundarias a una sepsis por *Staphylococcus aureus* sensible a meticilina. *An Med Interna*. 2005;22:191-3.
- 7 Mofredj A, Guerin JM, Leibinger F, Masmoudi R. Primary Sternal Osteomyelitis and Sepsis due to *Staphylococcus aureus*. *Scand J Infect Dis*. 1999;31:98-100.
- 8 Edelman D, Losanoff J, Richman B, Jones J.

Sternal osteomyelitis after minor trauma. *South Med J*. 2009;102:982-4.

Emmanuel COLOMA BAZÁN¹,
Sònia JIMÉNEZ HERNÁNDEZ²

¹Servicio de Medicina Interna, ²Área de Urgencias, Hospital Clínic, Barcelona, España.

Miocardopatía periparto durante una cesárea programada y uso de bromocriptina

Sr. Editor:

La miocardopatía periparto es una entidad infrecuente en el mundo (1 de cada 2-4.000 partos^{1,2}) con ausencia de recuperación total de la función contráctil cardiaca hasta en más del 70% de las pacientes^{3,4} y una mortalidad variable (2-80%)⁴. Los criterios diagnósticos establecidos son: fracción de eyección del ventrículo izquierdo (FEVI) inferior al 50%, criterios de Framingham de insuficiencia cardiaca (IC), síntoma inicial entre el mes previo y 5 meses después del parto y ausencia de otras causas conocidas de IC⁵. En el estudio realizado por Sliwa *et al.*⁶ se evidenció una mayor recuperación de la función contráctil del VI a los 6 meses, tras la inhibición de la prolactina con bromocriptina, así como una disminución de la mortalidad en el desenlace combinado. Se recomienda limitar su administración a los casos más graves⁷.

Se trata de una paciente de 30 años, caucásica, con antecedentes de tabaquismo activo. Ingresó para la realización de una cesárea programada, indicada por un embarazo postérmino de 42 semanas. La paciente presenta, tras la administración de anestesia raquídea, tos y disnea. Coincidiendo con ello, presenta hipotensión grave (PA: 65/35 mmHg) que se resuelve mediante administración de efedrina. Tras la apertura y manipulación de la cavidad abdominal, presenta desaturación y expectoración rosada tras la extracción del neonato. A su ingreso en las unidad de cuidados intensivos (UCI), presenta taquipnea, saturación arterial de oxígeno de 91% con fracción inspiratoria de oxígeno (FIO₂) del 50%, auscultación y radiografía de tórax compatible con edema agudo de pulmón. Se inicia tratamiento diurético y se realiza ecocardiograma transtorácico que objetiva una disfunción sistólica grave

y una insuficiencia mitral moderada. Se realiza intubación orotraqueal y conexión a ventilación mecánica por rápido empeoramiento. Tras la estabilización respiratoria (FIO₂: 100%), se inicia perfusión intravenosa de dobutamina y furosemida, y se coloca un catéter Swan-Ganz en la arteria pulmonar. Los valores iniciales (presión venosa central: 5 mmHg, gasto cardiaco: 7,94 L/min, presión de enclavamiento pulmonar: 24 mm Hg) orientan a la posibilidad de miocardopatía periparto. Se asocia tratamiento empírico con bromocriptina: 2,5 mg/12 horas. En las siguientes 72 horas, se produce una mejoría progresiva que permite su extubación y la retirada de los fármacos vasoactivos, así como el alta de la UCI 6 días después. Un mes después presenta una progresiva mejoría funcional, que permite la monoterapia con carvedilol.

En la bibliografía revisada en relación a este caso, no se ha documentado hasta ahora un desarrollo de forma tan aguda en el mismo acto de la cesárea.

Bibliografía

- 1 Brar S, Kahn S, Shandu G, Jorgensen M, Hsu JW, Hen A. Incidence, Mortality, and Racial Differences in Peripartum Cardiomyopathy. *Am J Card*. 2007;100:302-4.
- 2 Mielniczuk LM, Williams K, Davis DR, Tang A, Lemery R, Green MS, et al. Frequency of Peripartum Cardiomyopathy. *Am J Cardiol*. 2006;97:1765-8.
- 3 Fett JD, Christie LG, Carraway RD, Murphy JG. Five-year prospective study of the incidence and prognosis of peripartum cardiomyopathy at a single institution. *Mayo Clin Proc*. 2005;80:1602-6.
- 4 Sliwa K, Förster O, Libhaber E, Fett JD, Sundstrom JB, Hilfiker-Kleiner D, et al. Peripartum cardiomyopathy: inflammatory markers as a predictor of outcome in a 100 prospectively studied patients. *Eur Heart J*. 2006; 27:441-6.
- 5 Pearson GD, Veille JC, Rahimtoola S, Hsia J, Oakley CM, Hosenpud JD, et al. Peripartum cardiomyopathy: National Heart, Lung, and Blood Institute and Office of Rare Disease (National Institutes of Health) workshop recommendations and review. *JAMA*. 2000;283:1183-8.
- 6 Sliwa K, Blauwet L, Tibazarwa K, Libhaber E, Smedema JP, Becker A, et al. Evaluation of bromocriptine in the treatment of acute severe peripartum cardiomyopathy: a Prof.-of-concept pilot study. *Circulation*. 2010;121:1465-73.
- 7 Elkayam U, Goland S. Bromocriptine for the treatment of Peripartum Cardiomyopathy. *Circulation*. 2010;121:1463-4.

Miriam CHANA GARCÍA

Servicio de Medicina Intensiva, Hospital del Tajo, Aranjuez, Madrid, España.