El neumomediastino espontáneo, ¿es realmente espontáneo?

Is spontaneous pneumomediastinum really spontaneous?

Sr. Editor:

Históricamente, el neumomediastino (NME) se ha dividido en dos grupos: espontáneo, cuando no existe una causa desencadenante, y secundario, cuando existe un evento traumático que lo desencadena. Todo lo que no sea traumático es espontáneo. La literatura médica actual llama espontáneo al grupo que tiene causa mayor desencadenante. Esto crea confusión y ocasiona dificultad conceptual.

En nuestro concepto, el NME asociado a la COVID-19 no es espontáneo sino secundario. Para nosotros, si un NME tiene un factor predisponente que comprometa la estructura pulmonar, ya sea congénito, hereditario o genético (bronquiectasias, fibrosis quística, alteraciones del surfactante, etc.) o adquirido (asma, enfermedad pulmonar obstructiva crónica –EPOC–, enfermedad pulmonar intersticial, COVID-19, etc.), no puede ser espontáneo porque existe una enfermedad subyacente que lo predispone. Además, creemos que el término espontáneo debe abolirse de los casos realmente espontáneos, es decir, NME sin ninguna causa aparente, y llamarse primario, porque no tiene una causa específica que lo origine. El NME primario no puede tener ningún factor causal predisponente o precipitante (o ambos), contrariamente al secundario. El NME realmente primario es un evento raro y muy poco informado en la literatura médica[1-4].

Preferimos una clasificación que tenga en cuenta no solo la etiología del NME, sino que ayude a proporcionar un diagnóstico correcto y sea útil en guiar las estrategias de manejo selectivo para una mejor atención, y, además, que sea sencilla de recordar y útil para la enseñanza (Figura 1). En definitiva, creemos que:

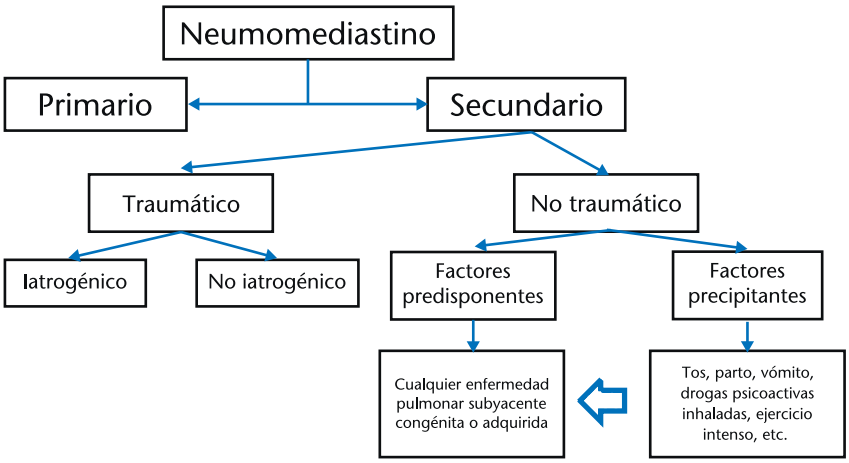

Figura 1. Propuesta de clasificación del neumomediastino.

– La definición verdadera y la clasificación del NME no están acorde con lo publicado en la literatura actual. La definición está mal utilizada.

– Debe omitirse el término NME espontáneo y llamarse NME primario.

– El NME primario es aquel NME que ocurre sin ningún factor causal evidente (predisponente o precipitante), y debe ocurrir de manera espontánea.

– El NME secundario es aquel NME que ocurre cuando existe un factor causal evidente (predisponente, precipitante o ambos).

– El NME primario bajo estas condiciones es una afección supremamente rara.

– El NME secundario es la afección más frecuentemente informada.

– Los factores predisponentes o precipitantes pueden actuar solos o en conjunto, no son excluyentes.

– El tratamiento del NME es igual para ambos tipos de NME, excepto para el subgrupo traumático.

Sebastián Campbell-Quintero[1],
Santiago Campbell-Quintero[2],
Santiago Campbell-Silva[3]

[1]*Unidad de Cardiología, Clínica Mediláser, Florencia, Caquetá, Colombia.*
[2]*Unidad de Medicina Interna, Clínica Mediláser, Florencia, Caquetá, Colombia.*
[3]*Unidad de Medicina Interna, Clínica Mediláser, Florencia, Caquetá, Colombia.*

santiago.campbell@gmail.com

Conflicto de intereses: Los autores declaran no tener conflicto de interés en relación al presente artículo.

Contribución de los autores, financiación y responsabilidades éticas: Todos los autores han confirmado su autoría, la no existencia de financiación externa y el mantenimiento de la confidencialidad y respeto de los derechos de los pacientes en el documento de responsabilidades del autor, acuerdo de publicación y cesión de derechos a EMERGENCIAS.

Editor responsable: Òscar Miró.

Artículo no encargado por el Comité Editorial y con revisión externa por pares.

Bibliografía

1 Kira K, Inokuchi R, Maehara H, Tagami S. Spontaneous pneumomediastinum. BMJ Case Rep. 2016;Jan:bcr2015213550.
2 Novakov IV. Idiopathic pneumomediastinum – case report and review of the literature. Trakia J Sci. 2019;17:269-72.
3 Wahab A, Chaudhary S, Smith SJ. A rare case of spontaneous pneumomediastinum in a healthy young man. Am J Respir Crit Care Med. 2017;195:A5491.
4 Archila-Díaz JN, Walteros-Cárdenas J, Mora-Bautista VM. Neumomediastino espontáneo idiopático. Primer caso pediátrico en Colombia. Médicas UIS. 2019;32:47-52.